

# پروٹھو تھکنکی تاییه ت له رادیوتیراپیدا ستیریوتھکتیک

SRT-Stereotactic  
Radiotherapy

د. نھختھر نھجمه دین

لە سايكلوترون، جۆرىكە لەتاودەرەو بەرھەمدەھيئا، بۇ تيشكى گامای كۆبالت – 60 و ھەتا تيشكى ئىكسى وزە بەرز ray -X megavoltage كە لەتاودەرى ھيلى inac مە بەرھەمدەھيئا.

تېكرا نەشتەرگەرى ستيريوتەكتيك بەرەو پيشكەوتن دەريشت تا لەسالى 1984 دا دارشتن و بە كارھيئانى كلينيكي تەكنيكي كەوانى فرەئاست multiple non-coplanar لەبەكارھيئانى تاودەرى ھيلى، ئاشكرakra لەلایەن تيمى ئيتاليەو. ھەر لەو سالەدا لەلایەن تيمى ھایدلبرگى ئەلمانیشەو ئەم تەكنيكە خرايە قۇناغى بەكارھيئانەو. دووسال دواتر لەئەمريكا دەست بە بەكارھيئانى ستيريوتەكتيك كرا و زانكوى ھارڤارد تەكنيكي فرە كەوانى ناكوڤ converging non-coplanar تايبەت بەخوى داھيئا و زانكوى ماك جيل لەمۇنتريال تەكنيكي بەجولەى نەشتەرگەرى بەتيشكى-Dynamicnon

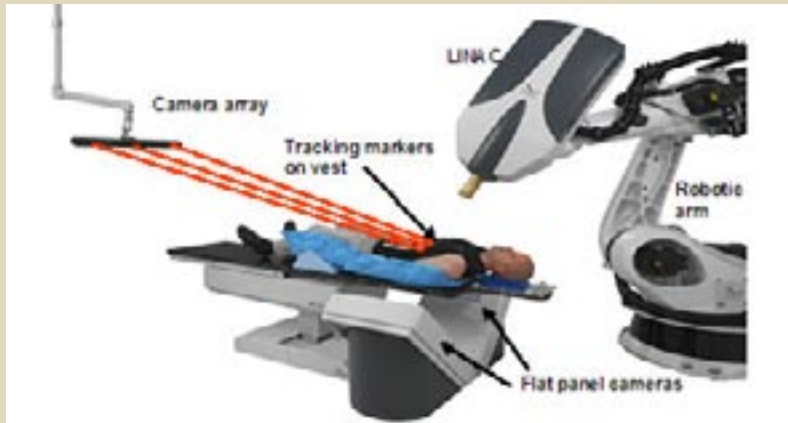سویدی بە ناوی ليكسل بۆيەكەم جار ھەردوو تەكنيكي ستيريوتەكسى\* و نەشتەرگەرى يەكخست و ئەم پيكاھتە نۆيەى ناونا نەشتەرگەرى بە تيشك Radiation Surgery بۆتيمەكەى رونكردەوو و بە گورجى دەستى كرد بە بەكارھيئانى بۇ چارەسەرى نەخوشى. لە سەرتادا تيشكى ئىكسى kVp200 بەكاردەھيئا بۇ پيدانى دۆزە تيشك زۆر بەرز تا Gy100 بەيەكجار بۇ شوپنى مەبەست كە لە ناو كاسەى سەردابوو. ئەم دۆزەتيشكەى دابەشكرد بەسەر ژمارەيەكى زۆر گورزەتيشك كە ھەريەككيان بەشداردەبوو بە بەشيكي كەم لەدۆزەتيشكى ديارىكراودا بۇ لەناوبردنى بەشەنەخوشەكە. بيگومان ئەم گورزەتيشكانە لەفرەلاو ھەر ھەموويان ئاراستەى ناو چەقى شوپنى مەبەست دەگرد بەجۆريك كە كۆى دۆزە تيشكەكە لەويداكوڤدەبووو و دەوروبەرە

راديوتيراپى يان چارەسەر بەتيشك يەككە لەريگەچارەكانى نەخوشى شيرپەنجەكە بەچەندتەكنيكي جياواز بەكارديت و دەتوانریت پۆلينيكرين بەسى بەشى سەرەككەيوو: چارەسەر بەتيشكى دەرەكى چارەسەر بەتيشك لەنزيكەو، پزيشكى ناوكى وەك لەسەرچاوى<sup>(1)</sup> دا دريزميان پيدراو. بيگومان ھەريەك لەم جۆرانە وردە جۆرى ديكەى ليدهبيتەو. ھەنديكجار تەكنيكي تايبەت بەكارديت بۇ ھەنديك شيرپەنجەى تايبەت لەشوپنى تايبەتى جەستەدا و پيوستەدەكات كە ناميرو نامرازى بۇ بگوردریت و پرۆسەى كۆنترۆلى چۆنايەتى تايبەتى بۇ دابريزريت و وردەكارى و كۆششى زۆرى فيزيوى شارمزاى پيوستە.

يەككە لەو تەكنيكە تايبەتيانە كە ئەمرو زۆر بلاو پييدەوتريت راديوتيراپى ستيريوتەكتيك SRT كە لەناوھندى تايبەتمەند بەم بوارە جيپەجيدەكریت و بابەتى ئەم نوسراوھيە.

### سەرەتايەكى ميژوويى:

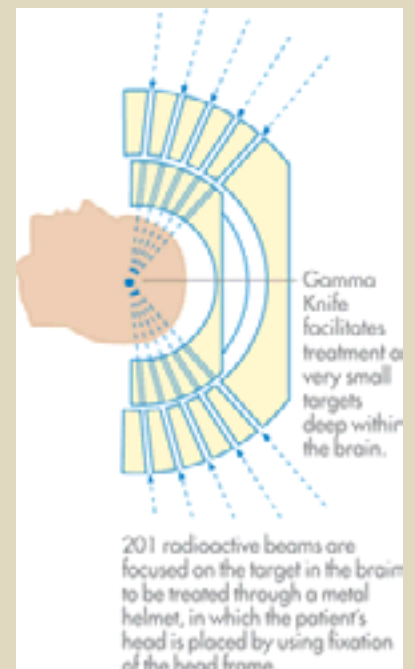
ميژوويى ئەم تەكنيكە بۇ سالانى 1950 دەگریتەو كە نەشتەرگەريكى



ويئەى 2 چەقوى سايبەر و ميژى نەخوش و كۆلیمەيتەرى تاودەر بە قۆلى رۆبوتو ريزەكاميرا.

coplanar radiosurgery داھيئا. ئيت بەكارھيئانى ستيريوتەكتيك بەتايبەتى لەچارەسەرى شيرپەنجەى ميشكدا لەناوھندە تايبەتمەندەكانى جيهانى پيشكەوتوى چارەسەرى شيرپەنجەى سەر و ملدا فراوانتر بوو.

ساغەكانى ناوچە نەخوشەكە لەزيانى بەرتيشكدان دەپاريزران. ئەم تەكنيكە بەبەكارھيئانى تيشكى ئىكسى كەم وزە و نەووستا، بەلكو بيروكەى چەقى ناو ميشك بەر تيشكدان گەشەى كرد بەرەو بەكارھيئانى تيشكى گونجاوتر وەك پرۆتۆن كە



ويئەى 1 نەخشەى كارى چەقوى بەجوارچيو

## تەكشۈرۈش ئۆلچەملىك كىچىك؟

زاراۋى سىرتىيۇتەكتىك بەكار دېت باسكردن لەتەكنىكى ئاراستەكردنى تىشكى ئايۋنى بەشىۋە فرمئاست لەفرەلاۋە بۇ گەياندى دۈزەتتىشكى زۇر كە پىشتەر ديارىكراۋە بۇ شويىنى نەخۇشەكە كە بەستىيۇتەكتىك ديارىكراۋىت، بەتابەتتى كە لەمىشكدا. بىت نىستا ھەۋلەدان بۇ بەكارھىنانى بۇ ناۋچە دىكە جەستە لەپىشكەۋتندايە بۇ شىرپەنجەسى سى و پەنكرىاس و پرۇستات<sup>(2)</sup> و ھەندىك جۇر شىرپەنجەسى مل و مەرمى لوت و قورگ يان گويچكە ھەرۋەھا سىرتىيۇتەكتىك بەكەلكە لەچارەسەرگردنى ھەندىك نەخۇشى دىكەدا ۋەك نەخۇشەكەنى ناتەۋاۋى بۇرى خويىن لەمىشكدا.

بەگىشتى ئەم تەكنىكە بەكار دېت بۇ چارەسەرگردنى مەرمە پچوك كە لە 3-4 سم<sup>3</sup> زىاتەر نەبىت. شويىنى مەبەست زۇر نىزىكى ئۇرگانى ناسك بەرامبەر بەكارى تىشك (بۇنەمۇنە دەمارى بىنن) نەبىت و بتوانرىت چەقى شويىنى مەبەست زۇر بەوردى ديارىبكرىت كە ھەلەكردن لەديارىكردنىدا كەم و زىاد 1 مەم تىنەپەرىت<sup>(3)</sup> دەبىت قەبارە مەبەست بەكەۋىتە ناۋ ھەر ھەموو گورزەتتىشكەكانەۋە كە ئاراستە دىكرىت<sup>(4)</sup>.

گەرچى ئەم تەكنىكە بەھاۋكارى تىمى نەشتەرگەرى تىمى چارەتتىشك جىبەجى دىكرىت، بەلام نەشتەرگەرى تىدا بەكارنايەت و نەخۇشەكە لەمەترسى خويىنەربوون و ھەۋكردن و مەترسىھەكەنى دىكە نەشتەرگەرى رزگارى دەبىت و ھەتا پىۋىست ناكات لەنەخۇشەخانە بىمىنەتەۋە بەلكو پاش تەۋاۋبوونى پىۋىسكە يەكسەر دەۋاتە مەلەۋە.

## تابىيەتمەندى فېزىياۋى و كلىنىكى

### سىرتىيۇتەكتىك:

دەبىت قەبارە مەبەست (VT volume target) شويىنەكە زۇر بەوردى بەستىيۇتەكتىك ديارىبكرىت. ژمىرىارى دۈزەتتىشك لەناۋ ۋە دەردەۋى قەبارە مەبەست بەسى دورى (D3) بكرىت. پىۋىستە ژمىرىارى ھىستوگرامى قەبارە دۈزەتتىشك DVH بكرىت بۇ ناۋ قەبارە مەبەست بۇ ئۇرگانە ناسكەكان كە لەدەردەۋى ئەۋ قەبارەيەن كە بەرگە تىشك ناگرن. دابەشبوونى دۈزەتتىشك بەجۇرىكە كە زۇر لەناۋ شويىنى مەبەستدا، بەلام زۇر بەخىرايى كەمدەبىتەۋە لەدەردەۋى شويىنى مەبەست. ئەۋ دۈزەتتىشكە بەر پىست دەكەۋىت زۇر كەمترە لەۋى بىتە ھۇى قىرۋوتانەۋە. ھەرۋەھا ئەۋ بىرە دۈزە مەبەست دەكەۋىت كەمتر دەبىت لەۋى بىتە ھۇى كەتەراكت. جگە لەمانە بىرە دۈزى پەرت و بلاۋ بەم لاۋ ئەۋلادا زۇر كەمدەبىت بۇ ئۇرگانە ناسكەكانى جەستە تا نەبىتە ھۇى دەرگەۋتنى نەخۇشى دى بەھۇى بەرتتىشك كەۋتەنەۋە گەر بەپىرى كەمىش بىت كە پاش ماۋەيەكى دورۋە درىژ ئەگەرى روودانى ھەيە. ھەرۋەھا پىۋىسە دۇزدان بەشويىنى مەبەست ماۋەيەكى كورت دەخايەنىت نەخۇشەكە فرىا ناكەۋىت بىزار بىت لەجىبەجىكردىنى پىۋىسە چارەسەرگردنەكەى.

### ئامپىرى تەكنىكى سىرتىيۇتەكتىك:

ئامپىرى بەكارھاتوو بۇ ئەم تەكنىكە پىۋى دەۋترىت چەقۇى گاما (Gammaknife) كە پىكىدېت لەژمارەيەكى زۇر (دەۋرۋەرى 200 سەرچاۋە) لەكۇۋالت-60 كە سەرچاۋە تىشكى گامايە و دەبىت چوارچىۋەيەكى تايىبەت بەسەرى Head frame

نەخۇشەكە دروستبكرىت و لەدىۋى دەردەۋى كاسەسى سەرى قايم دەكرىت كە دروستكردنى ئەم چوارچىۋەيە لەسەر بىنەماي ئەۋ زانىيارىە ئەنەتۇمىانە دەبىت كە لە Scan CT و IRM مەردەگىرىت تا بەتەۋاۋى و زۇر بەوردى (كە لە 0.3 مەم باشتەر) بگىرىتە سەرى نەخۇشەكە و پىۋىسە بەرتتىشكەكانەكە بە يەك چار دەكرىت ۋاتە لەيەك كاتدا زىاتەر لە 200 گورزەتتىشكى گاما ئاراستە چەقى شويىنى مەبەست دەكرىت (بىروانە ۋىنەى 1 كە تەنبا چەند گورزە تىشكىكى دەردەخات كە لەيەك ناستدا ئاراستەكران) و لەمكاتەدا سەرى نەخۇشەكە تەۋاۋ چەسپىنراۋە كە بەھىچ جۇرىك تۋاناي جۋلانى نابىت بەدرىزىي پىۋىسەكە كە دەۋرۋەبەرى 20خولەكىك دەخايەنىت. بەكارھىنانى ئەم جۇرە ئامپىرە بەشىۋەيە تا نىستا بۇ شىرپەنجەسى سەرى ژمارەيەكى زۇر نەخۇش زۇر سەرگەۋتووۋوۋە، لەبەر بەوردى ديارىكردنى چەقى ۋەردەمەكە و لەبەر تۋاناي سەلماندىنى شويىنەكە بەرىژەى 10 چار لەھەموو چركەيەكدا<sup>(5)</sup> بەكارى ھاۋبەشى سەرچەم ھەموو گورزەتتىشكەكان لەيدانى چەقى شويىنى مەبەست. كۆى دۈزەتتىشكى گاما لەم چەقەدا زۇر دەبىت بەجۇرىك كە چەقى ۋەردەمەكە دەفەۋتتىنەت بىنەۋەى نەشتەرگەرى بكرىت، بۇيە پىۋى دەللىن چەقۇى گاما.

بىگومان پىش دەستكردن بەچارەسەر بەم تەكنىكە دەبىت نەخۇشەۋ پلانى تەۋاۋ دارپىزرايىت بۇ ئەم چارەسەرگردنە ھەرۋەك ھەموو جۇرەكانى رادىۋوتىراپى كە لەسەر بىنەماي زانىيارىە ئەنەتۇمىە بەدەستكەۋتووۋەكان كە لە Scan CT ۋە MRI بەدەست دىن. ئەم پلانى

سى دووربىيە زۆر بەوردى دادەنرىت تا دۆزەتتىشىكى پېئويست لەچەقى گۈڭكەدا كۆيىتەوۋە و كەمترىن بىرە دۆزىش بەر دەرەوۋى گۈڭكە بىكەوۋىت و بېبارىزىت لەزىيان و مەترسى بەركەوتنى تىشىكى نايۇنى. واتە زۆر بەوردى شوۋىنى مەبەست دەپىكىت و شوۋىنە ساغەكان دەپارىزىت. بۆيە ستىرىۋتەكتىك لە لەناوبردىنى وەرەمى بېوۋەيدا زۆر بەكەلگە Benign tumor وەرەمى خراب و مېتاستازى مېشك و ھەتا بۇ ھەندىك جۇرى شىرپەنچەى ناو مېشك كە بەتەكنىكەكانى دىكەى رادىۋتيراپى دەرەكى نافەوتىن و بەرگرى لەكارى تىشك دەكەن و پاش رادىۋتيراپى دەمىنەوۋە. گەر تەكنىكە ناسايىەكانى رادىۋتيراپى بەكارھاتىت.

چەقۇى گاماي بەچارچېوۋە تەنيا بۇ چارەسەرى وەرەمى ناومىشك و مل گونجاوۋە و ناتوانرىت بۇ بەشەكانى دىكەى جەستە بەكاربھىنرىت. بۆيە بۇ چارەسەركردنى شىرپەنچەى شوۋىنى دىكەى جەستە جگە لەمىشك نامىرىكى نوۋىتر بەكاردىت كە پىى دەوترىت چەقۇى سايبەرى بىى چواچېوۋە Frameless Cyberknife كە دەتوانىت بگاۋە ھەموو بەشىكى جەستە بەھۇى قۇلە رۇبۇتەكەيەوۋە (بىروانە وىنەى 2) ئەم نامىرە تىشىكى ئىكىسى تاودەرى ئەلىكترونى بەكاردىنىت كە كۆلىمەيتەرەكەى بەھەموولايەكى نەخۇشدا بە ئاسانى دەسورپتەوۋە بە ھۇى قۇلە رۇبۇتەكە و بەپىى پىرۇگرامى تايبەت لەوشوۋىنانەدا دەوۋەستىت بۇى دىيارىكراوۋە كە وىنە گىراوۋەكان بەبەردەوام لەكاتى ئەنجامدانى پىرۇسەكەدا دەگىرىن نىشانى دەدات، لەوۋىوۋە گورزەتتىشىكى بارىكى تەسك ئاراستە دەكاتە چەقى شوۋىنە

نەخۇشەكە. ئەم چەقە لەسەر جەم ھەموو گورزەتتىشكەكاندايە دۆزەتتىشىكى زۆر بەرزى تىدا كۆدەبىتەوۋە كە تواناى لەناوبردىنى بەشەنەخۇشەكەى ھەيە بەكەمترىن دۆز بۇ دەور و بورەكەى. لەگەل ئەم نامىرە بىى چوارچېوۋەيدا رووۋۇشى پلاستىك بەكاردىت كە دەچەسپىنرىتە تاودەرەكە و نامىرى وىنەگرى (وہك نامىرى nacs CT) كە رىنىشاندەرى پىرۇسەكەيە واتە ستىرىۋتەكتىك بەچەقۇى سايبەر بەرابەررايەتى پىرۇسەى وىنەگرى جىبەجى دەكرىت Image Gided (radiotherapy IGRT)

لەبەرئەوۋە قەراغەكانى پۇشاكە پلاستىكەكە دەنوسپىنرىت بەنامىرى سكانەر يان ھەر نامىرىكى وىنەگرى كە لەو ھۆلەدا بەكاردىت و دەچەسپىنرىت لەتاودەرەكەى تىشىكى چارەسەركردنەكەى لىۋە دەدرىت بەجۇرىك كە لەكاتى بەرتىشكەكاندا نەخۇشەكە تواناى جولاندنەوۋەى نايىت لەچاۋ شوۋىنى دىيارىكراوۋاد پىرۇسەكە بىى ھەلە بەسەردەچىت.

گەرچى چەقۇى سايبەر تەكنىكىكى پىشكەوتووترە لەچاۋ چەقۇى گامادا و بەكەلگە بۇ چارەسەركردنى وەرەمى پچوك لەھەر شوۋىنىكى جەستەدا بىت و پىوۋىستى بەچارچېوۋە نىيە بۇ دىيارىكردنى شوۋىنەوارى شوۋىنى مەبەست و تواناى راستكردنەوۋەى ھەلەى شوۋىنى چەقى گۈڭكەى ھەيە گەر بەھۇى جولاندنى نەخۇشەكەوۋە رووبدات، بەلام چەقۇى گاماي بەچارچېوۋە بوارى ھەلەى كەمترە ئەو دۆزەتتىشكەكانى بەر دەرەوۋى قەبارەى مەبەست دەكەون كەمترە واتە لەرووى پاراستن لەتتىشكەوۋە چەقۇى گاما باشترە لەچەقۇى سايبەر.

بەكورتى تەكنىكىكى ستىرىۋتەكتىك

زۆر بەكەلگە بۇ چاركردىنى نەخۇشى شىرپەنچەيان نەخۇشى دىكە بەمەر جىك قەبارەى شوۋىنى نەخۇشىكەپچوك بىت و زۆر گرنگە لەلايەن كەسانى شارەزاوۋە بەكاربىت بەتايبەتى لەفىزىياى پىزىشكىدا و نامادەكردنى نەخۇش و پلان و نامىر كاتى زىاترى پىوۋىستە لەچاۋ تەكنىكى رادىۋتيراپىدا بەگشتى.

■ ستىرىۋتەكتىك شىۋازىكى پشكىنە لەنەشتەرگەرى و پىزىشكى كۆنەندامى ھەستەدەماردا بۇ دەستىشاشانكردنى شوۋىنى خال لەناومىشكدا، بەھۇى بەكارھىنانى چوارچېوۋەيەكى دەرەكى سى دور يەوۋە كە لەسەر بنەماى سىستىمى رىكخستىنى كارتىزى Cartesian coordinate system بەرپوۋەدەچىت.

## References:

1. ئەختەر نەجمەدىن، رىگەچارى نەخۇشى شىرپەنچە بە تىشىكى ئايۋنى، زانستى سەردەم، ژمارە 32 لاپەرە 8-3
2. Eben Alexander, Thomas M. Moriarty, Roger B. Davis "Stereotactic Radiosurgery for the Definitive, Noninvasive Treatment of Brain Metastases. J Natl Cancer Inst 87: 34-40. 1995]
3. <http://cancer.stanfordhospital.com/forPatients/services/radiationTherapy/stereotacticRadiother/default>
4. B. Bauer Kirpes. Stereotactic Radiosurgery Treatment Planning. Brachytherapy from Radium to Optimization. Ch; 16.159-167, 1994. Nucletron BV, ISBN 90-5353-035
5. <http://www1.wfubmc.edu/gammaknife/Gamma+Knife+vs+CyberKnife>