

# شیرپەنجەى گەدە

دكتور بەختيار سادق توفيق

**تويكارى گەدە:** گەدە بەشە فراون بوو و ھەلئاساوەكەى كەنالى ھەرسە، كەسى فرمانى سەرەكى ھەيە:

1. عەمباركردن و كۆكردنەوہى خۇراك، لەكەسىكى گەورەو پيگەيشتوودا تواناي ھەلگرتنى 1.500مل خۇراكى ھەيە.
2. تىكەلگردنى خۇراك بەپيگھاتە رئاوہكانى گەدە بو پيگھيئنانى پيگھاتەيەكى نيمچە شل كەپي دەلین كايەم (Chyme).
3. ھەروہا كۆنترۆلى دەرچوونى ريزى كايەم دەكات بو ريخولە باريكە بوئەوہى كردارى ھەرس و مژين بەتەواوى رووبدات.

گەدە دەكەويئتە بەشى سەرەوہى سكەوہ كەلەسەرەوہ لەژير ليوار ياخود كەنارى پەراسووەكانى لاي چەپەوہ (Left costal margin) دريژدەبيئەوہ بوئاوچەى سەرروو ناوہراستى سك (Epigastrium) و ناوچەى ناوك (Umbilicus).

زۆربەى گەدە بەپەراسووەكانى خواروہ داپۆشراوہو شيوہى پيتى (J) دەبەخشيت و دوو كون ياخود دوو دەرچەى تيدايە، دەرچەى سەرەوہ (Cardiac orifice) و دەرچەى بەشى خواروہ (Pyloric orifice) جگە لەمانە گەدە دوو چەماوہى ھەيە، چەمانەوہى بچووك (Lesser curvature) و چەمانەوہى گەورە (Greater curvature) ھەروہا گەدە دوو رووى ھەيە رووى پيشەوہو رووى پشتەوہ (Anterior and posterior surface).

بەنزيكەي دەتوانين بليين گەدە لەھەردوو سەرەوہ جيگيرو بى جولەيە، بەلام لەناوہنددا فرە جوولەو بزۇكە ئەمەش وادەكات لەكەسىكى بالا كورتى قەلەودا شوپنەكەى لەبەرزايى سك و لەناستى ناسوييدا ريك بكوويت و جيگير بيت، بەلام لەكەسىكى لاوازا شيوہى دريژكۆلە و مەريگريت لەناستى ستونيدا واتە شيوہى پيتى (J) و مەريگريت.

Gastric Cancer

ھەررۇھھا شىۋەي گەدە دەگۆرپت بە گوپرەي ئەو خۇراکەي كەتپىدايەو، و بەگوپرەي شوپنى لاشە يان بۇدى يان تەنى گەدە (Body) ھەررۇھھا بارى ھەناسەدان كەتاي ھەناسەدانەوھىپە ياخود ھەناسە وەرگرتن.

**سەرچاۋەي خوینى گەدە (Blood Supply):**

1. خوینبەرى چەپى گەدە (Left gastric artry) ئەمەش لە خوینبەرى سك (celiac artry) ھوہ جيا دەبىتەوھو خوین دەگەيەنپت بە سىپەكى خوارەوھو سورپنچك و بەشى سەرەوھو لای راستى گەدە.

2. خوینبەرى راستى گەدە (Right gastric artry): ئەمەش لە خوینبەرى جگەر (Hepatic artry) ھوہ جيا دەبىتەوھو خوین دەگەيەنپت بەبەشى خوارەوھو لای راستى گەدە.

3. خوینبەرە كورتەكانى گەدە (Short gastric arteries): ئەمەش لە خوینبەرى سپل (splenic artry) جيا دەبىتەوھو خوین دەگەيەنپت بەلوتكەي ياخود بەشى ئەوپەرى سەرەوھو گەدە (Fundus).

4. خوینبەرى چەپى گەدەو ئۆمىنتا (left gastroepiploic artry) ئەمەش لە خوینبەرى سپل جيا دەبىتەوھو خوین دەگەيەنپت بەدرپزايى بەشى سەرەوھو چەمانەوھو گەورەي گەدە.

5. خوینبەرى راستى گەدەو ئۆمىنتا (right gastroepiploic artry): ئەمەش لە لقي گەدەو دوانزە گرى (Gastro duodenal branch) ي خوینبەرى جگەرەوھو جيا دەبىتەوھو، خوین دەگەيەنپت بەبەشى خوارەوھو چەمانەوھو گەورەي گەدە.

**خوینھېنەرەكانى گەدە (Gastric veins):** ھاوتا لەگەل خوینبەرەكاندا خوین دەگەپنپتەوھو بۇ دل بەم شىۋەيە:

خوینھېنەرى چەپ و راستى گەدە، راستەو خۇ خوین دەرژىننە دركە خوینھېنەرى جگەرەوھو (Portal vein) ھەرچى كورتە خوینھېنەرى گەدەو خوینھېنەرى چەپى گەدەو ئۆمىنتا ھەيە لەگەل خوینھېنەرى سپلدا يەكەدەگرن خوینھېنەرى راستى گەدەو ئۆمىنتاش لەگەل خوینھېنەرى ميزنتەرى سەررودا (Superior mesenteric artry) يەكەدەگرن.

ھەرچى سەرچاۋەي لىمفى گەدەشە ھاوتا لەگەل خوینبەرەكاندا لىمفە شلەي گەدە دەگەپننەوھو بۇ لىمفە گرىي سك (celiac lymph node).

**كۆنەندامى دەمارى گەدە: كۆنەندامى دەمارى گەدە برىتپىيە لە:**

1. تۆرە دەمارى سىمپەساۋى سك (sympathetic celiac plexas).

2. ويلە دەمارى چەپ (Left vagus nerve).

3. ويلە دەمارى راست (Right vagus nerve).

**شانەزانى گەدە (Histology):** گەدە لە رووكەشە شانەي ستونى پپك ھاتوھو.

**فىسپولۇژى گەدە:** ھەناوہ خانەي (macose) گەدە رژىنى قولى زۆر تىدايە، لە دەرچەي ياخود بەشى سەرەوھو خوارەوھو گەدەدا رژىنەكان ماددەيەكى لىنج دەرەدەن و تىكەل بە خواردى دەكەن، لە بەشى لوتكەو تەن ياخود لەشى (body) گەدەدا رژىنەكان خانەكانى كە ترشى ھايدروكلۇرىك (HCL) دەرەدەن (parietal cell) و، خانەكانى ئاۋگى ھەرس (peptic cell) كە پىپسىنۇجىن دەرەدەن، تىدايە، ھەموو رژاۋەكانى ئەم رژىنانە لەگەل ماددەي لىنجى دەرراۋى ناو گەدەدا يەكەدەگرن و پاشان دەرژىنرپتە دەرەو لە مىلى ھەر رژىنپكدا. ژمارەيەكى زۆر لەم رژىنانە لە ژورپكى تايبەتدا دەكرپتەوھو ئىنجا لە پاشاندا لە كونى تايبەتدا لە روۋى گەدەدا دەكرپنەوھو (Gastric pit).

**ئازارى گەدە (Gastric pain):**

ھەست كردن بە ئازارى گەدە بەھۇي كرژبوونى كەشەنگيانەي ماسولكەكانى گەدەروودەدات و دەگوازىتەوھو بۇ بەشى سەرەوھو ناوەرراستى سك.

باۋەر واپە كە ريشالە دەمارىيەكانى كە دەمارە راگەياندىنى ئازار دەگوپننەوھو لە گەدەوھو ھاۋرى لەگەل دەمارى سىمپەساۋىدا دەرۆن. ھەمووشيان تىپەر دەبن بە گرىي دەمارى سكدا (celiac ganglia) و دەگەنە دركە پەتك لە رىگەي دەمارى گەورەي ھەناوھو (Greater splanchnic nerve).

گەدە دەتوانرپت لەژىر رشتەي تىشكرزانپىدا تاقى بكرپتەوھو، ياخود ببىنرپت بە قوتدانى ماددەي ئاۋى سەلفاتى بارىۋم (ياخود ژەمى بارىۋم) كاتپك گەدە پر دەبپت

لەم ماددەییە چەمانەووی بچوک و گەورەى گەدە دەبىنریت لەگەڵ تەنى گەدەو بەشى خوارەووی گەدەدا.

بىننى گەدە لەژىر ئامىرى تايبەتى تيشكى ئىسكدا فەراھەم دەبىت، كاتىك گەدە پەر دەبىت لە بارىوم بەوش كرمە جولەى كرتىوونى دىوارى گەدە دەبىنریت كە لە ناوەرەستى گەدەو تىپەر دەبىت بۆ بەشى خوارەووی گەدە.

### شیرپەنجەى گەدە

پزىشكەوانى و ھۆكارەكان (Epidemiology and etiology):

پلەى روودانى: پلەى رىژەى مردن بەھۆى شیرپەنجەى گەدەو بەشىوہىەكى ئاشكرا روون بەرەو كەم بوونەو دەچىت لە ھەموو ناوچەكانى جىھاندا سالانە لەھەموو تەمەنە جىاوازەكاندا بەرىژەى (2% :7-) كەم دەكات.

مردن بەھۆى شیرپەنجەى گەدەو لە وىلايەتە يەكگرتووەكانى ئەمىرىكا بەرىژەى 20% كەمى كروو، لەچا مردن بەھۆى ھەمان شیرپەنجەو لە سالى 1930، دا لەگەڵ ئەمەشدا ئەم جوړە شیرپەنجەى تا ئىستاش بە دووم ھۆكارى مردن دادەنریت بەھۆى شیرپەنجەو لە سەرەسەرى جىھاندا، ھۆكارە خۇراكىيەكان و پىشكەوتن لەبوارى ھەلگرتنى خوارەمەنىدا باوەر وایە كە ھۆكارى سەرەكى ئەم كەم بونەوہىە بن.

پىشكەوتنەكانىش برىتىن لە كەمكردنەوہى ماددە پارىزەرەكان بۆ ھەلگرتنى خۇراك لەوانە (دوكەلاوىى كردن و ترش كردنى خۇراك) كەم كردنەوہى بەكارھىنانى خو، زۇر بەكارھىنانى ھۆكارەكانى بەستن (Refrigeration) زۇر بەكارھىنانى ميوەو سەوزەكان.

رىژەى مردن بەھۆى شیرپەنجەى گەدەو بەرزترىنە لە ولاتى كۇستارىكا (61 حالەتى مردن لە ھەر 10000 كەسىكدا) و، باشورى ئاسىيا (ھۇنگ كرىنگ، وىبان و سەنگافورا) و، كەمترىن رىژەى لە وىلايەتى يەكگرتووەكانى ئەمىرىكا (5 حالەتى مردن لە ھەر 10000 كەسىكدا تۇمار كراوہ. لە ھەموو گرىنگر ولاتانى باكورى ئەوروپا (ولاتانى ئەسكەندەنەفيا) و خۇرئاواى ئەوروپا، پلەى روودانى ئەم شیرپەنجەى دوو ئەوہندەو سى ئەوہندەى وىلايەتە يەكگرتووەكانى ئەمىرىكا.

رژینە شیرپەنجەى گەدە جىاوازییەكى زۇرى ھەيە لەشوینە جىاوازەكانى جىھاندا، ئەمەش كارىگەرى ھۆكارى ژىنگەى دىارى دەكەن لەسەر پەرەسەندنى نەخۆشىەكەو، بەزۇرى لەرەگەزى نىردا پلاوہ لە ھەندىك جىگەى دىارىكراووا وەك لە ھەندىك ناوچەى ھىلى ئىستىوا لە ئەمىرىكاى باشور، ھەندىك جىگەى ولاتانى كەنار دەریای كارىبى و خۇرەلاتى ئەوروپا.

بەبى رەچاوكردنى جىندەر ئىستا بە پلاوترىن شیرپەنجەى ژاپون و چىن دەژمىردىت، رژینە شیرپەنجەى بەشى خوارەووی گەدە لە كەمبونەوہدايەو لەبەرەمبەردا رژینە شیرپەنجەى بەشى سەرەو كەنالە پەيوەندى گەدە سورىنچك لەبەرزبونەوہدايە لە ولاتە يەكگرتووەكانى ئەمىرىكا.

پلەى روودانەكەى تا ئىستا لە ژاپون بەرزە، بەلام پلەى روودانى لەو يابانى يانەى كە كۇچيان كرووہ بۆ وىلايەتە يەكگرتووەكانى ئەمىرىكا رىژەىەكى مام ناوہندە، يەكەم وەجەى يابانىيە، ئەمىرىكەكان پلەيەكى روودانى تايبەتى يان ھەيە بە بەراورد لەگەڵ ئەمىرىكەكانى دىكەدا، تىكرای تەمەنى روودانى ئەم شیرپەنجەى تەمەنى (55) سالىيە.

ھەردوو جوړەكەى شیرپەنجەى گەدە پىويستە لەرووى شانەزانى و ھۆكارە مەترسىدارەكانەو جىابكرىنەوہ. شیرپەنجەى گەدە پەرش و پلاو (Diffuse gastric cancer) ھاورپىيە لەگەڵ ھۆكارە بۇماوہىيەكان و بەشى سەرەو شوىنە نزیكەكانى گەدە (Proximal location)، لە شوىنە ئەم شیرپەنجەىەدا مىتاپلازىاي رىخۆلەى (Intestinal metaplasia) و خراب دابەش بوونى خانەى (Dysplasia) روونادات. بەلام لە جوړى شیرپەنجەى گەدە رىخۆلەى (Intestinal type gastric cancer) زىاتر لە شوىنە دوورەكانى گەدە (Distal location) (بەشى خوارەووی گەدە) دا روودەدات لە سالە زوودەكانى تەمەن كرىندا و زىاتر لەو ناوچانەدا ھەيە كە ئەم شیرپەنجەىە تىياندا پلاوہ (Endemic).

ئەمانەش زىاتر لەگەڵ پروسەى ھەوكردن و توشبوونى گەدە بە بەكتراى ھىلىكۇباكترا پىلورىدا (Helicobacter pylori) روودەدەن.

## ھۆکارەکانی:

1. خۇراک: شىرپەنچەى گەدە بەستراوتەتەو بە خواردىنى گۆشتى سوور، كەلەرم، بەھارات، ماسى، خۇراكى پارىزراو بە خوى كىردن و دوکەلاوى كىردن، خۇراكى پىر كاربۇھىدرات، پروتېن، فېتامېن E,C,A لەگەل كەم خواردىنى چەورى ئەو خۇراكانەى ماددەى سېلېنىيەم (Selenium) يان تىدايە لەگەل مەترسى شىرپەنچەى گەدەدا پىچەوانە دەگۆرپىت واتە ھەتا ئەم ماددەىە زىاتر لە خۇراكدا بخورپىت رىژەى شىرپەنچەى گەدە كەم دەكات، وەبەپىچەوانەشەو بەلام ئەمە شىرپەنچەى كۆلۆن ناگرپتەو.

## 2. تووش بوونى گەدە بە بەكتىراى ھېلىكۆباكتىر

پاپىلورى: ئەمەش ھاوتايە لەگەل زىادبوونى مەترسى رىژىنە شىرپەنچەى گەدە (Gastric adeno carcinoma) و لەوانەىە ھۆكارى يارىدەدەر بېت لە پرۆسەى نەخۆشى ئەو شىرپەنچەى گەدە كە بەشى سەرەوەى گەدە ناگرپتەو (Non-cardiac gastric carcinoma) زىندەوەرى ھېلكۆباكتىرپاپىلورى لە 89% ئەو نەخۆشانەدا بىنراو كە شىرپەنچەى گەدەى – رىخۆلەىى يان ھەىە، ئەمەش لەناو لووى شىرپەنچەكە بېت ياخود نىك شانە ھەوكردووەكەى دەوروبەرى (Inflammatory tissue) لە كاتىكدا تەنھا لە 32% ئەو نەخۆشانەدا ھەىە كە شىرپەنچەى پەرش و بلاو (Diffuse type) يان ھەىە.

ئەمەش لە بەرزبوونەوەدايە و ئىستا لەژىر پشكىندايە لە تاقىكردنەوەىەكى ھەرەمەكى پىش بىنىدا (Prospective randomized trial) كە بىنەبر كىردنى ھېلىكۆباكتىر پاپىلورى لەرىگەى دەرمانى دژە ژيانەوە (Antibiotic) و بەكارھىنانى گىراوەى بزموت (Bismuth solution) لەوانەىە ھۆكارى قەدەغەكردنى ھەردوو ھەوكردىنى ھەناوە خانەى پوكاوەى گەدە (Gastric Atrophic gastritis) و، شىرپەنچەى گەدەى – رىخۆلەى بن.

## 3. ھۆكارى بۇماووە رەگەزى: ئەفرىقى و ئاسىياى

و، ئەمىرىكىيە بە رەگەز ئىسپانىيەكان رىژەىەكى زىاتر لە شىرپەنچەى گەدە پىشان دەدەن لەچاوسپى پىستەكاندا، نمونەى شانەزانى پەرش و بلاو (Diffuse histological pattern) جۆرىكى بەربلاو و زالى پرۆسەى نەخۆشپىيە لەو خىزانانەى كە تىياناندا چەند ئەندامىكى خىزانەكە تووش بوون.

## 4. كەم خوینى زىان بەخش (Pernicious anemia)

، و كەمى ترشى ھايدروكلۆرىك، ھەوكردىنى ھەناوە خانەى پوكاوەى گەدە: بەشىوہىەكى رىژەىى كەم خوینى زىان بەخش مەترسى شىرپەنچەى گەدە زىاد دەكات بەرىژەى (3-18) ئەوہندەى تىكراى دانىشتوان ئەمەش لەسەر بىنەرەتى توپىژىنەوہەكانى حالەتەكانى رابردوو (Retrospective studies) ھەرچەندە مشتومرىك لەسەر ئەم خویندەوانە ھەىە بەگشتى ھەناو بىنى لەچاودىرى كىردن و ھەنگاوەكانى ئايندەدا (Follow up endoscopy)، پىشنىار كراوہ بۇ ئەو نەخۆشانەى كە زانراوہ نەخۆشى كەم خوینى زىان بەخشىان ھەىە.

## 5. لىكردنەوہى گەدە (بەشىكى گەدە) لە

رابردوودا (Previous gastric resection): ئەو رىژىنە شىرپەنچەى گەدە كە لە ساتى بىرىنەوہى بەشىكى گەدە (Gastric stump adenocarcinoma) دا پەيدا دەبىت، كە لە سالانىكى دوايىدا لەباش (15-20) سال روودەدات، زىاتر بلاوترە لەو نەخۆشانەى كە چارەسەرى نەشتەرگەريان بۇ كراوہ بۇ زامدارى پاكى گەدە كە بەھوى ئاوى ھەرسەوہ (Benign peptic ulcer disease) پەيدا دەبىت، بەتايبەت لەوانەى كە نەخۆشى رژانى ترشى ھايدروكلۆرىك يان گەرانەوہى زەرداوى تفتيان ھەىە.

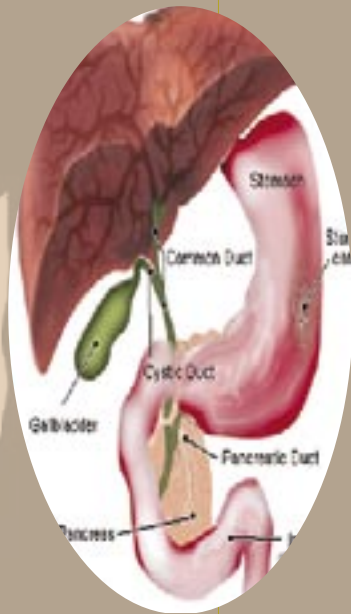ئەم شىرپەنچانە ھاوپىن لەگەل كىردارى خراب دابەش بوونى خانەى ھەناوە شانەى گەدە، زىادبوونى ئاستى ھۆرمونى گاسترىن و و پىشپىنىيەكى خراب، دوو لىكۆلىنەوہشس لەم بواردەدا پشستگىرى ئەم رايە دەكەن، لەگەل ئەوہشدا ھەندىك توپىژىنەوہى پشست بەستوو بە نامارەكانى دانىشتوان پشستگىرى ئەم بۇچوونە ناكەن.

## 6. خراب دابەش بوونى ھەناوە شانەى گەدە

(Gastric mucosal dysplasia): ئەم خراب دابەش بوونەش پلە بەند كراوہ لە (1-3) لەگەل پلەى III كە لە كىسدانىكى ئاشكرا پىشان دەدات لە جىاواز بوونى خانە (Cell differentiation) و زىادبوونى دابەش بوونى ناسايى (ناراستەووخۇ) (Mitosis).

دۆزىنەوہى خراب دابەشبوونى پلە بەرز لەلايەن نەخۆشيزانى بەنەزمونەوہ لە دووتاقىكردنەوہى وەرگرتنى شانەى زىندوو لەھەناوبىندا نىشانەىەكى ئاشكرايە بۇ شىرپەنچەى گەدە لەداھاتوودا. گۆرانى سروشتى ھەناوہ

(gastritis) گەدە: كەھە و كوردنى ھەناوھ خانەى پوكاوى درىژخايەنى گەدە، كەبەشى سەرەكى لاشەى گەدە (corpus) و بۆشايى گەدە (Antrum) دەگرىتەو، ھەرۇھا تووشبوون بە ھىلىكۆباكتەر پايلىۋرى و ھۆكارى ژىنگەى و نەخۇشى دژەتەنى خۇى (Auto immune) (وھك لەنەخۇشى كەمخوئى زىانبەخۇشا) لەو ھۆكارانەن كەباوھروايە ھاوړى بن لەگەل زىادبوونى مەترسى شىرپەنجەى گەدەدا. لەنەخۇشى مەنىترىر (Menetriers disease) كەبرىتتەى لەنەخۇشى ھەو كوردنى ھەناوھ خانەى گەدەى زىاد گەشەكردو و ياخود گەورەبوو (Hypertrophic gastritis)، ديسانەوھ زىادبوونى پلەى روودانى شىرپەنجەى گەدە تىببىنى كراوھ.



9. خالىكى دىكە ھەپە نابىت فەرامۇشى بكەين ئەوئش ئەوھىە كەزامدارى سەلامەتى گەدە (Benign gastric ulcer) سەرناكشيت بۇ شىرپەنجەى گەدەئەمە لەلەپەك، لەلەپەكى دىكەوھ دەبىت ئەوھش بزائىن كە لىكردنەوھى گەدەى ژىر ئاستى تىكرا (Subtotal gastrectomy) بۇنەخۇشى زامدارى مەترسى گۆرانى ھەپە بۇ شىرپەنجەى گەدە لە شوئى لىكردنەوھكە، لەبەرئەوھ لەحالىتى چارسەركردنى گرفتى زامدارى گەدەدا پىويستە ھەتا دەتوانىن بە چارسەرى دەرمانى و گۆرانى شىوازەكانى ژيان (وازهىيان لە جگەرەو دووركەوتنەوھ

خانەى گەدە بەھەناوھ خانەى رىخۆلە (Intestinal metaplasia) ھاوړى يە لەگەل جوړى رىخۆلەى شىرپەنجەى گەدە، مەترسى شىرپەنجەدەر كەوتووھ كەراستەوانە دەگۆرپت لەگەل درىژى ئەو مەودايەى كەھەناوھ شانەى گەدە تووشى گۆرانى سروسى ھەناوھ خانەى ھاوتوھ.

## 7. نووى

### گەدە (Gastric)

(polyp) زياتر لە نيوھى لووھ رژىنەكان (Adenomatous polyp) گۆرانكارى شىرپەنجەى نىشان دەدەن لەھەندىك زنجىرەى گەشەياندا. نووى فرە ريشالى لاسىكى ياخود نووى خانەى گەورەبووى فرە خانەى (Hyperplastic polyp) كە 75% ھەموو لووھكانى گەدەن، گۆران بۇ نووى پيس واتە نووى شىرپەنجەى

(Malignant tumour) پيشان نادەن. ئەو نەخۇشانەى كەلووى رژىنى خىزانى (Familial adenomatous polyposis) (FAP) يان ھەپە، پلەى روودانى بەرزتر تۆمار دەكەن بۇ شىرپەنجەى گەدە. ئەو نەخۇشانەى كە لووى رژىنى ياخود (FAP) يان ھەپە پىويستە لە ژىر چاودىرى بەردەوامى ھەناوبىنى (Endoscopic surveillance) دابىن.

## 8. ھەو كوردنى ھەناوھ

خانەى گەدەى درىژخايەن (Chronic)

لەدەرمانەکانی دژە ھەوکردنی ناستیرۆیدی (NSAID) کۆنترۆلی زامدارییەکی بەکەین دەنا بارودۆخی نەخۆشیەکی بەرەو خراپتر دەروات، زامداری گەدە زۆرتر سەر دەکێشێت بۆ شێرپەنجە بەبەرئورد لەگەڵ زامداری دوانزە گری (Duodenal ulcer) بۆیە دەبێت لە زامداری گەدەدا زۆرتر واز لە ھۆکارە مەترسیدارەکان بەینین.

#### 10. ھۆکارە مەترسیدارەکانی دی: شێرپەنجە

گەدە لەو پیاوانە کەتەمەنیان زیاترە لە (50) سالی و لەو کەسانە کە کۆمەڵە خۆینی (A) یان ھەبە زیاتر بینراوە، شێرپەنجە گەدە لە سەرئانسەری جیھاندا بەنەگۆری دەمییەتەو لەو خەلکانە کە لە ژێر بارودۆخیکی ئابووری و کۆمەڵایەتی خراپدان (Low socioeconomic status).

#### نەخۆشی زانی و میژووی ژیانی سروشتی

نەخۆشیەکی (Pathology and natural history):

#### شانەزانی و پۆلینکردنەکان: نزیکە 95% ی

شێرپەنجە گەدە بریتییە لە رژیئە شێرپەنجە (Adeno carcinoma) 5% ی نەخۆشی شێرپەنجە پیسی لووسە ماسولکەو بەستەرە شانەکانە (Leiomyosarcomas)، شێرپەنجە رژیئە لیمفاویەکان (Lymphomas)، کارسینۆید (Carcinoid) و شێرپەنجە پۆلەکی (Squamous carcinoma) و جۆرە دەگمەنەکانی دیکە.

#### شێرپەنجە رژیئە لیمفاوی گەدە (Gastric lymphoma)

ئەمەش بە 5% شێرپەنجەکانی گەدە دەژمێردرێت، پلە ی روودانەکی تادیئ بەرز دەبێتەو، زۆربە زۆری ئەم شێرپەنجانە لە جۆری ناھۆجکین (Non-Hodgkins type) گەدەش بلاترین شوینی روودانی ئەم شێرپەنجەیان لە دەرەوی لیمفە گریکان خۆیان (Extranodal)، بەگشتی ئەم جۆرە شێرپەنجە لە رەگەزی نێردا بلاترەو بلاتریش لە تەمەنی گەنجیتیدا بە بەرئورد لەگەڵ رژیئە شێرپەنجە گەدەدا، ھەمان ئەو نیشانانە دروست دەکەن کە لە رژیئە شێرپەنجەدا دەبینرێت، لەوانە ھەبە لیمفوما یان شێرپەنجە رژیئە لیمفاوی گەدە لە گەدەو ھەلقوڵیت (Primary tumour) و بچیت بۆ ئەندامەکانی دی، لەوانەش لە ئەنجامی بلاوونەو (dissaminated) لە شوینەکانی دیکەو بەگاتە گەدە، لیمفوما خانەکانی B-B-Cell lymphoma ی گەدە بلاترین جۆری شێرپەنجە

خانە گەورەکانی گەدە لەگەڵ بوونی خاسیەتی جۆری پلە بەرز شێرپەنجە (High grade type).

شێرپەنجە پلە نزمی (Low grade) گەدە لەئەوانە ھەوکردنی ھەناو خانە درێژخایەنی گەدە و لیمفوما شانە لیمفی یەکانی ھاواری لەگەڵ ھەناو خانە گەدە (Mucosa associated lymphoid tissue) (MALT) یان ھەبە، ئەمانەش زۆرتر ھاواری لەگەڵ توش بوون بە بەکتریا ھیلیکۆباکتریا پیلوری.

تاقیکردنەوی بارپۆمی گەدە بەشیوہیەکی ئاسایی زامداری پیشان دەدات، یاخود ھەندیکجار بارستە شێرپەنجەیی نیشان دەدەن، بەلام لەو لیمفومایانە کە بەشیوہیەکی پەرش و بلاو رۆچوونەتە ناو دیوارە قۆلەکانی گەدەو زیاتر پێشنیاری لیمفوما دوومی (واتە بە بلاو بوونەو لە ئەندامی دیکەو بۆ ھاتوو) دەکەن (Secondary lymphoma).

ھەناو بینی بەشی سەرەوی کۆئەندامی ھەرس لەگەڵ وەرگرتنی نمونە شانی زیندوو و رشتە سایتۆلۆجی پیوستن بۆ دیاری کردنی نەخۆشیەکی، رژیئە وردی ئەمانەش بۆ دیاری کردنی نەخۆشیەکی دەگاتە (90%).

#### جیاکەرەو سودبەخشەکانی شێرپەنجە گەدە:

ا. پۆلین کردنی شانەزانی (Histologic classification): کە پێی دەوترێت پۆلینی لاوین (Lauren classification) ئەمەش لەجۆری شانە پەرش و بلاو (کە بەشیوہی تاکە خانە یاخود ھیشووہ بچوکە خانەییەکان لە ژێر چینی ھەناو خانەدا (Submucosa) و شانە رووپۆشی ریخۆلەیی (کە خانە چوار رووی جەمسەردارن لەگەڵ بوونی پالۆتەکانی ھەوکردن (Inflammatory infiltrate) کە دەکەونە ئەو ناوچەیی گەدە کە تیایدا تووشی ھەوکردنی پوکاو بوون یان خانەکانی رووپۆشی گەدە گۆراون بە خانە رووپۆشی ریخۆلەیی و لەجۆری تیکەلە شانە.

ئەم پۆلین کردنە سەلیئراوە کە زۆر سوود مەند بوو بۆ رژیئە شێرپەنجە چونکە ھەردوو جۆرە سەرەکیەکی شێرپەنجە کە ھەموو تەمەنە جیاوازانەکان و، رژیئە جیندەری، رژیئە رزگار بوون، پزیشکەوانی و بنەرەتە بەرچاوەکان دەنوین.

رشته‌کافی لیکۆلینه‌وه پیشانیان داوه که شانه‌زانی شیرپه‌نجه‌یی پهرش و بلاو و زیاتر لهو نه‌خۆشانه‌دا ده‌بیریت که ته‌مه‌نیکی گه‌نج تریان هه‌یه له‌گه‌ل بوونی تاراده‌یه‌ک بلاوی شیرپه‌نجه‌که له‌نیوان ژناندا، شانه‌زانی شیرپه‌نجه‌ی پهرش و بلاو له (50%) هه‌موو حاله‌ته‌کان و (55%) نه‌و حاله‌تانه‌ی که تیایدا ناتوانریت شیرپه‌نجه‌که لابیریت (Unresectable) به‌لام شیرپه‌نجه‌ی شانه‌زانی ریخۆله‌یی له‌و ناوچانه‌دا بلاوتره‌ که ناوچه‌ی مه‌ترسی به‌رز (High risk) ی نه‌خۆشییه‌که‌ن له‌ حیهانداو له‌نیوان پیاوه به‌ ته‌مه‌نه‌کاندا زیاتره‌ وه‌ک له‌ ژنه‌ به‌ ته‌مه‌نه‌کان.

**ب. پۆلین کردنی نۆرینگیه‌یی (تویکاری به‌رچاو):**  
 که ته‌مه‌ش جوهره‌کانی رووکه‌ش (Superficial) که له‌ رووکه‌شه‌ شانه‌دا بلاوده‌بنه‌وه‌و، نه‌و لووانه‌ی گه‌شه‌یان له‌ ناوه‌ندی لووکه‌دایه‌ (Focal) وه‌ک پۆلیپۆید (Polypoid) و، نه‌و لووانه‌ی که گه‌شه‌یان وه‌ک گه‌شه‌ی که‌رووه‌کان وایه‌ (Fungating) و، یاخود له‌شیوه‌ی زامداران (Ulcerative) و پالوته‌و کۆمه‌له‌وه‌ بووی خانه شیرپه‌نجه‌یه‌یه‌کان (Infiltrative) وه‌ک هه‌وکردنی هه‌ناوه‌ خانه‌ی گه‌ده‌ و نه‌ستوربوون و به‌ریشال بوونی دیواری گه‌ده‌و ته‌سک بوونه‌وه‌و ره‌ق بوونی گه‌ده‌ (Linitis plastica) له‌ کۆتاییدا.

**ج. پۆلین کردنی کۆمه‌له‌ی ژا پۆنی بۆ هه‌ناو بیینی (Japanese endoscopic society classification):**  
 ته‌مه‌ش جوهره‌ی یه‌که‌م و دووه‌م و سییه‌م ده‌گریتته‌وه‌، له‌ جوهره‌ی یه‌که‌مدا شیرپه‌نجه‌که‌ شیوه‌ی لوویه‌کی بارسته‌یی ده‌نۆینیت و له‌ جوهره‌ی دووه‌مدا شیرپه‌نجه‌که‌ ته‌خته‌، یان که‌می‌ک به‌رزبووه‌ته‌وه‌ یاخود داچوووه‌ نزم بۆته‌وه‌، به‌لام له‌ جوهره‌ی سییه‌مدا شیرپه‌نجه‌که‌ هاوتایه‌ له‌گه‌ل زامداریه‌یه‌کی روون و به‌رچا و ئاشکرادا.

**شۆینی شیرپه‌نجه‌کان:**

به‌شی خواره‌وه‌ی 40% به‌شی سه‌ره‌وه‌ 35% به‌شی ناوه‌راست (ناو قه‌د و بارسته‌ی له‌ش) 25%:  
 کۆرسی نۆرینگیه‌یی: نزیکه‌ی 18% نه‌و نه‌خۆشانه‌ی شیرپه‌نجه‌ی گه‌ده‌یان هه‌یه‌ له‌ نه‌ماریکا‌دا بۆ ماوه‌یه‌کی زۆر ده‌می‌ننه‌وه‌ (Long term survival) شیرپه‌نجه‌ی گه‌ده‌ به‌هۆی لووله‌ی لیمفی و خوین و دریزه‌وه‌بوونی راسته‌وخۆی شیرپه‌نجه‌که‌ (Direct extension) و هه‌روه‌ها به‌هۆی

دانانی تۆو وه‌جاغی شیرپه‌نجه‌که‌ له‌سه‌ر دیواری هه‌ناو ده‌گوازریتته‌وه‌و گه‌شه‌ ده‌کات. شیرپه‌نجه‌ی جوهره‌ی زامدار و شیوه‌ی لوویی له‌ریگه‌ی دیواری گه‌ده‌وه‌ به‌سته‌ رووکه‌شه‌ شانه‌ی رووی ده‌ره‌وه‌ی گه‌ده‌ (Serosa) تووش ده‌که‌ن ئینجا خانه شیرپه‌نجه‌یه‌یه‌کان ده‌که‌نه‌ یاخود ده‌رژینه‌ لیمفه‌ گرێیه‌کانه‌وه‌.

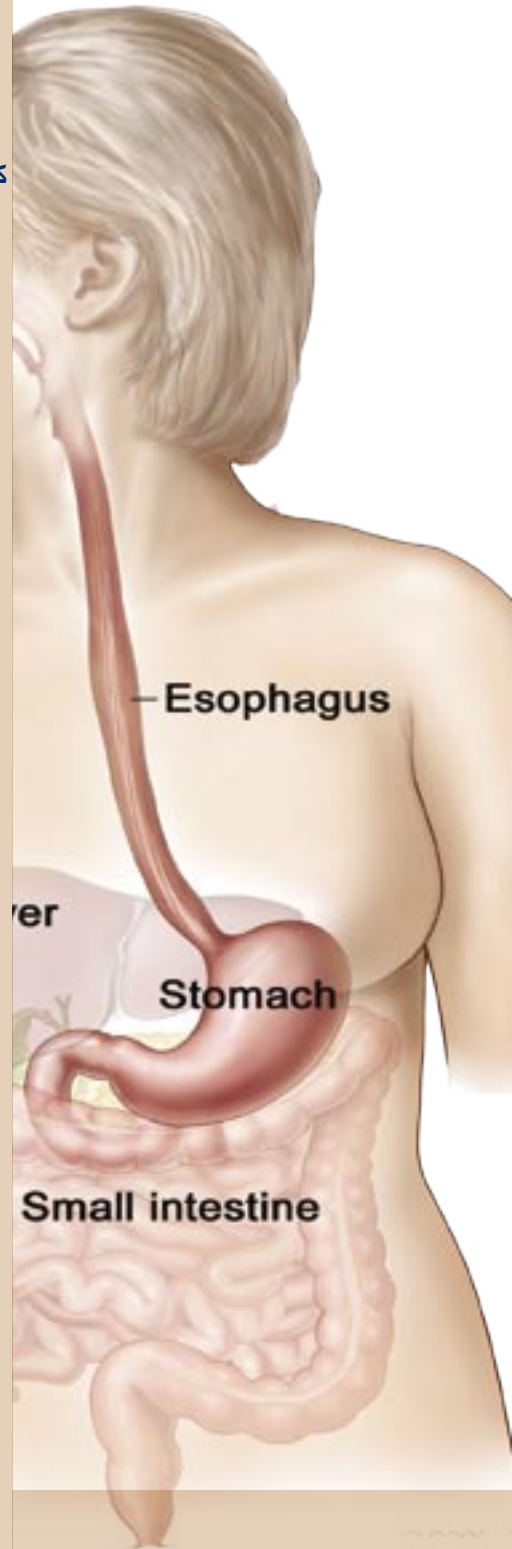
هه‌رچی شیرپه‌نجه‌ ره‌قه‌که‌یه‌ (Scirrhus type) له‌ ریگه‌ی چینی ژیر هه‌ناوه‌ خانه‌ی چینی ماسولکه‌ی گه‌ده‌وه‌ بلاو ده‌بیته‌وه‌ و پاشان داپۆشین و ده‌ره‌دانی ته‌واوی گه‌ده‌، له‌ هه‌ندی‌ک حاله‌تدا بلاوده‌بیته‌وه‌ بۆ هه‌موو به‌شه‌کانی ریخۆله‌ی زۆرجار نه‌خۆشه‌که‌ له‌ ژیر پشکیندا بی نیشانه‌و ئاساییه‌.

بلاو بوونه‌وه‌ی فراوانی نه‌خۆشییه‌که‌ له‌وانه‌یه‌ هه‌ر نه‌ندامه‌یک له‌ نه‌ندامه‌کان تووش بکات به‌ تایبه‌ت جگه‌ر (40%)، سی (40%) که له‌وانه‌یه‌ به‌ هۆی رپه‌وه‌ی لیمفییه‌وه‌ بگوازریتته‌وه‌ بۆ (سییه‌کان)، هه‌ناو (10%) لیمفه‌ گرێی سه‌روو ئیسکی چه‌له‌مه‌ (Supra clavicular lymphnode) که پپی ده‌وتریت گرێی قیرشو (Virchows node) لیمفه‌ گرێی بن بائی چه‌پ (Left axillary lymphnode) و گرێی ئیریش (Irishs node)، ناوک (Umbilicus) که کولکه‌ گرێی سیسته‌ر جوهره‌ی (Sister Joseph node) ده‌گریتته‌وه‌. ره‌ق بوونی نا ئاسایی ئیسک به‌هۆی بلاو بوونه‌وه‌ی نه‌خۆشییه‌که‌ بۆ ناو ئیسک (Sclerotic bone metastasis) هه‌وکردنی په‌رده‌ی ده‌ماغ به‌هۆی شیرپه‌نجه‌که‌وه‌ (Carcinomatous meningitis) بلاو بوونه‌وه‌ی شیرپه‌نجه‌ بۆ ناو هیلکه‌دان له‌ ژناندا که‌ده‌بیته‌ هۆی شیرپه‌نجه‌ی کرۆکنی‌رگ (Krukenberg tumour) یاخود پیکه‌انی لووی شیوه‌ ره‌فه‌یی له‌ کۆمی پیاواندا که پپی ده‌لین لووی ره‌فه‌یی بلومیر (Blumers shelf).

**کۆنیشانه‌کانی ته‌نیشته‌ شیرپه‌نجه‌ (Paraneoplastic syndromes)**

**که‌ هاوڕین له‌گه‌ل شیرپه‌نجه‌که‌:**

1. نه‌کانسۆسیس نیگریکانس (Acanthosis nigricans) که رووده‌دات له‌ شیرپه‌نجه‌که‌ هاوڕیه‌ له‌گه‌ل شیرپه‌نجه‌ی گه‌ده‌دا.
2. هه‌وکردنی فره‌ ریشالی ماسولکه‌یی



،(Poly myositis) که تیایدا کۆمه له ریشالیکی ماسولکهیی هه و دهکهن و هه ندی کجار خانه ماسولکه یه کان دهمرن. 3. نه خۆشی هه و کردنی پیست و ماسولکه پیکه وه (Dermatomyositis) ئەمەش نه خۆشییه کی ریشالی کۆلاجینییه روودەدات له پیست و ماسولکه و بهی دروست بوون و کۆبونه وه کی و جهراعت، که به هوی هه و کردنی خانه کانی پیست و مردنی خانه کانی ماسولکه وه روودەدات. 4. نه خۆشییه کانی پیست وهک (بیمفیگۆید و Pemphigoid) سوربوونه وه ی باز نه ی پیست (Circinate erythema). 5. میشک تیگچوون (Dementia) که تیایدا نه خۆش به ریژه یه کی دیاریکراو شتی بیر ده چیته وه، له گه له کار که وتنی کار پی کردنی خۆویستانه ی ماسولکه کان پیکه وه به هوی ناته واوی له میشکۆله دا (Cerebellar ataxia). 6. مهینی خوینی ناو خوینی نه ره کان به یی

هۆکاری دیاریکراو. 7. کۆنیشانه ی کۆشینگ که به هوی زیاده یه کی هۆرمۆنی دهرمکی (Ectopic cushing syndrome) دروست بووه، کۆنیشانه ی کارسینوید، کۆنیشانه ی لیسه ر – تریلات (Lasser-Trelat syndrome).

**دیاریکردنی نه خۆشییه که (Diagnosis):**

1. ئەو نیشانه ی که له لایه ن خۆش و پزیشکه وه (Symptom and sign) هه ستیان پیده کریت: له پیش دروست بوونی نیشانه کان شیره پهنجه ی گه ده گه شه ده سینت بۆ فۆناغی پشکه وتوو ته نینه وه، ئەو نیشانه ی که نه خۆش هه ستیان پی ده کات له کاتی ته نینه وه و بلا و بوونه وه ی زۆری نه خۆشییه که دا بریتین له: نه مانی توانای خۆراک، زوو تیبروون، لاوازی و بی هیزی و نار ه حه ت قوتدان، ئازاری سک (60%) نه خۆشه کاندای هه یه، له ده ستدانی کیش له (50%) ی نه خۆشه کاندای، دل تیکه لاتن و رشانه وه له (40%)، که م خوینی له (40%) ی نه خۆشه کاندای، ههروه ها بارسته ی به رده ست که وتوو ی ناو سک (Abdominal mass) له کاتی پشکنیدا.

**ب. رشته کانی دیاری کردنی نه خۆشییه که:**

1. رشته سه ره تاییه کان (Preliminary studies): ئەمانه ش بریتین له هه موو ژماره ی خانه کانی خوین (CBC) و تیستی فرمانی جگه ر (LFT)، هه ناوبینی سورینچک و گه ده و ریخۆله و دوانزه گری (OGD) پیکه وه، یاخود رشته ی تاقیکردنه وه ی باریۆمی کۆئه ندای هه رس و تیشکی ئیکسی سنگ پیکه وه.

2. سی – تی – سکانی ناو سک (CT-scan of abdomen): ئەمەش به سووده بۆ هه لسه نگانندی ماوه ی بلا و بوونه وه ی نه خۆشییه که، له گه له ئه وه شدا له کاتی درینی ناو سکدا له لایه کی سک وه (Laparotomy)، دهرکه وتوو که نیوه ی نه خۆشه کان له بارودۆخیکی خراپتری نه خۆشییه که دان وهک ئەوه ی که له کاتی دهرکه وتن یان دهرنه که وتنی ناته واویه کدا له سی – تی سکاندای پیشبینی دهرکریت.

ناو سک بین (Laparoscopy) ده توانیت ته نینه وه ی ناوچه یی (Regional metastasis) یاخوود ته نینه وه ی دوور (Distant metastasis) مان بۆ جیاباکته وه، که پالیۆراو نین بۆ نه شته رگه ری کتوپر به

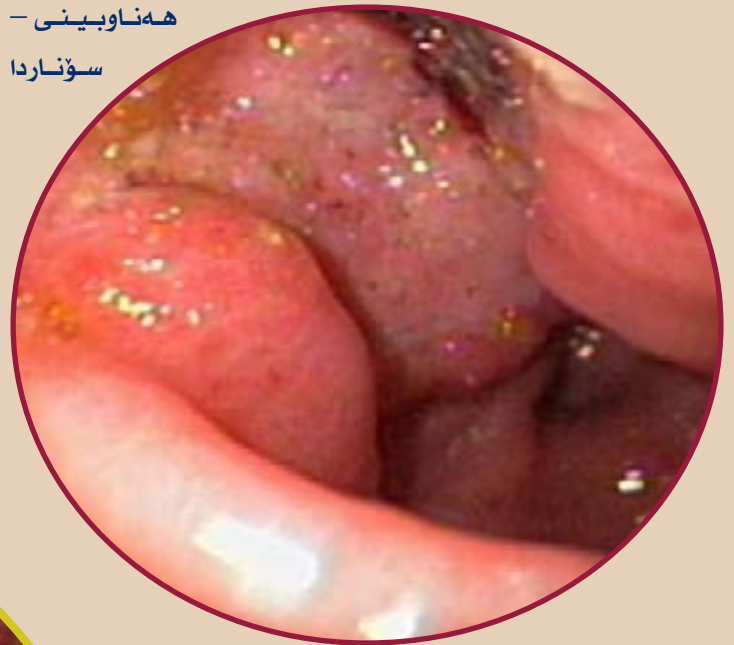(Positive gastric cytology) به بئ بوونی هیچ ناته‌واییه‌کی هه‌ناوایینی یاخود تیشکی نیکیسی (X-ray)، بلا‌وبونه‌وهی شیرپه‌نجهی رووکەشی گەدە دەچەسپیت. گەدە بین، یاخود هه‌ناو بین گەدە (Gastroscopy) بریتییه له پرۆسەیی بینینی هه‌ناوه پەردەیی گەدە له ریگەیی بۆرییه‌کی روناک کەرەوه که هاوینەیه‌کی له‌سه‌ر جیگیر کراوه. نه‌خۆشەکه پێویستە بئ هۆش بکریت (Anasthetized)، و گەدە بینەکه تیپەر دەرکریت بۆناو گەدە و له‌پاشان هه‌وای تیدەکریت به‌ئامییری گەدەبینی نەرم و جیپ راسته‌وخۆ دوتوانین به‌شه جیاوازه‌کانی هه‌ناوه پەردەیی گەدە ببینین، هه‌روه‌ک چۆن دوتوانریت نمونه‌ی شانەیی زیندووی گەدە وەرگریت له‌ ریگەیی گەدە بینه‌وه.

**ج. دیاریکردنه جیاوازه‌کان (Differential diagnosis) و پۆلیب یان لووی گەدە:**

دیاریکردنه جیاوازه‌کان واته‌ ئه‌و ناته‌واییانه‌ی دی که لیکنچون له‌گه‌ڵ هه‌ر نه‌خۆشیه‌کی دیاریکراودا له‌گه‌ڵ هه‌ر نه‌خۆشیه‌کدا یه‌ک یاخود زیاتر بونیان هه‌یه، به‌لام ئەمانه

مه‌به‌ستی چاره‌سه‌ری بنه‌رته‌ی نه‌خۆشیه‌که.

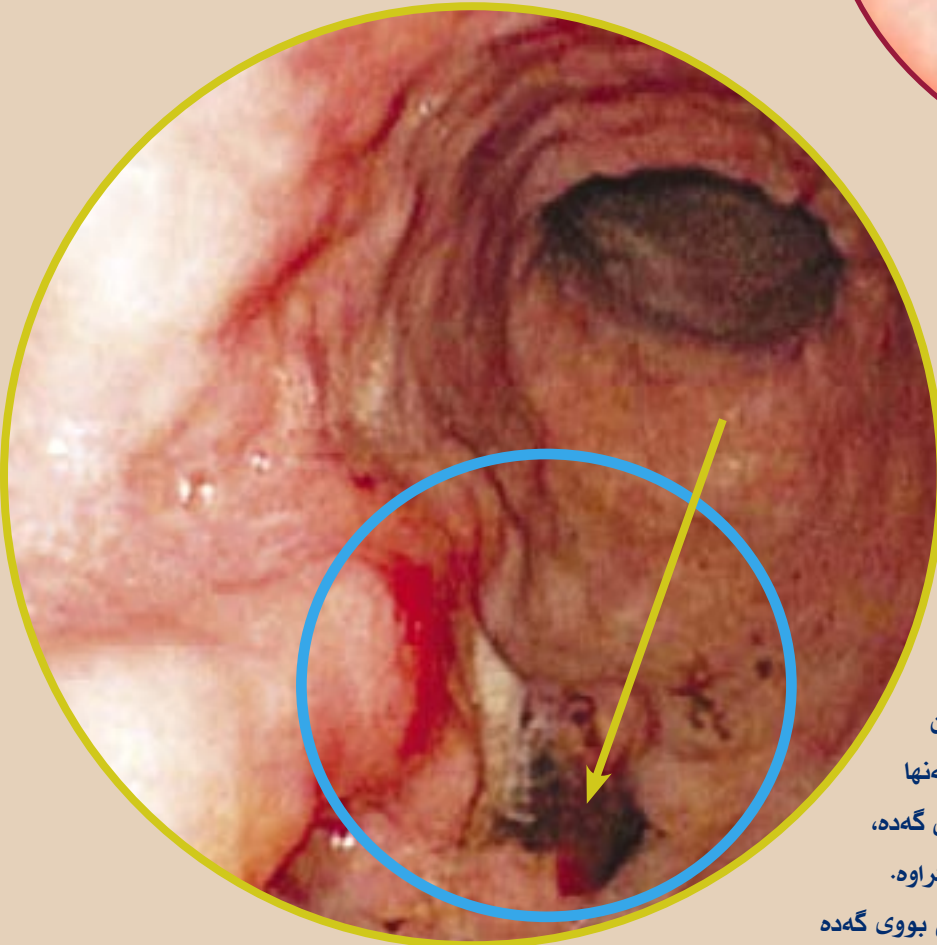
**3. هه‌ناو بین- سۆنار (EUS):** ئەمه‌ش شه‌ش ئه‌وه‌نده وردتر و هه‌ستیار تره له قۆناغ کردنی شیرپه‌نجهی سه‌ره‌تایی گەدەدا له‌چاوس- تی سکاندا به‌لام جیاوازی کردن له‌نیوان شیرپه‌نجهی پاک و پیسدا له‌دیواری گەدەدا زۆریه‌ی جار کاریکی قورسه. هه‌روه‌ها به‌که‌لکه له‌ وینه‌ گرتنی به‌شی سه‌ره‌وه‌ی گەدە (Cardiac) که له‌وانه‌یه قورس و گران بیٔ له‌ سی - تی سکاندا هه‌لبه‌سه‌نگیتریت. هه‌روه‌ها وەرگرتنی نمونه‌ی شانەیی زیندووی لیمفه‌ گری له‌ ژیر رینمونی هه‌ناو بین- سۆناردا



دوتوانریت فه‌راهه‌م بیٔ.

**4. هه‌ناو بین: هه‌ناو بین به‌کیشمان**

یاخود نەرم و جیپ (Flexible endoscopy) به‌ یه‌کگرتوویی له‌گه‌ڵ وەرگرتنی نمونه‌ی شانەیی زیندووی ناته‌واییه‌ بینراوه‌که‌و، خانه‌زانی به‌لیکردنه‌وه‌ی توپکلی یاخود قه‌ماغه‌ی روکەشی شانە شیرپه‌نجه‌که (Exfoliative cytology) و، وەرگرتنی نمونه‌ی شانەیی زیندووی به‌رنه‌کردن (Brush cytology) به‌کارده‌هیتریت له‌ ده‌ست نیشان کردنی زیاتر له‌ 95% ی شیرپه‌نجهی گەدە. به‌ته‌نها وەرگرتنی نمونه‌ی شانەیی زیندووی ناته‌واییه‌کی گەدە، له‌ 80% ی حاله‌ته‌کاندا به‌ته‌نها ورد و باوهر پیکراوه. به‌ بوونی پشکنینی خانه‌ زانی توش بووی گەدە



بەريگەيەك ياخود چەند ريگەيەك لەيەك جيا دەگرينەوہ و لە كۆتاييدا ناتەوايەيە بنەرەتيەكە دەچەسپيٲ، ليكچوو۱ دياريكردنە جياوازەكانى شيرپەنجەي گەدە ئەمانە دەگرينەوہ:

ئەو لووانەي بەھۆى ئا۱گى ھەرسەوہ پەيدا بوون (Peptic gastric polyp)، برينى گەدە، لوى پاكى لووسە ماسولكە (Leiomyoma)، لوى لووسە ماسولكەى ئا۱لەمەيى كە بە زكماگى دروست دەبن (Leiomyoblastoma)، ھەنديك شيرپەنجەي گوڤى ناوەرەست (Glomus tumour)، شيرپەنجەي پيستی رڤينە ليمفا۱ويەكان (Malignant lymphoma)، و گەندە شيرپەنجەي رڤينى ليمفا۱ (Pseudo lymphoma)، شيرپەنجەي بەستەرە شانەى تەن۱لكەيى (Granulocytic sarcoma)، و شيرپەنجەي كارسينۆيد، لوى چەورى (Lipoma)، شيرپەنجەي رشالى خانە گەورە قوت دەرەكانى خوڤن ((Macrophage Fibrous histiocyte)) (ئەم خانە قوت دانە لە تاكە خانەوہ دروست دەبن)، ھەر۱ھا شيرپەنجەي بلا۱وہبو۱ ش۱ينەكانى ديكەى لەش پ۱لپى گەدە يان لوى گەدە بە دەگمەن دەكەونە ژڤر بارى گ۱رەنكارى شيرپەنجەي (3 % د۱ى 7 سال) بەلام ھەنديك شيرپەنجەي سەربەخ۱ تڤدايە.

1. پ۱لپى گەدەى ھە۱كردوو (Inflammatory gastric polyp):

ئەمە شيرپەنجەي راستەقینە نييە كەدەكە۱تە نا۱ ب۱شايى گەدەو كەنالى ني۱وان گەدەو د۱انزە گرى و (Pyloro antrum)، ئەمەش ھاورپيە لەگەل كەمى دەردانى ترشى ھایدروكل۱ريك (Hypochlorhydria)، بەلام ھاورپى نييە لەگەل شيرپەنجەدا.

2. پ۱لپى گەدەى گەورەبو۱ (Hyperplastic gastric polyp): ئەمەش بلا۱وترين ج۱رى پ۱لپەكانە (%75)، كە بەش۱۱وہى ھەرەمەكى لە گەدەدا بلا۱وہونەتەوہ، ئەم لووانە بچوك و ز۱رن، ئەمانە ھاورپىن لەگەل بوونى شيرپەنجەدا، لە 8% ى حالەتەكاندا.

3. پ۱لپى رڤينى (Adenomatous polyp): ئەمەش بەش۱۱وہەكى ئاسايى دەكەونە ب۱شايى گەدەوہو ز۱ربەى جار بەتەنھا و گەورەن و بوونيان لەگەل

بوونى شيرپەنجەدا رڤنەكەى لە (40% وە بو 60%) ى نەخ۱شەكانە.

4. لوى رڤينى ئەو پيكا۱اتانەى كە لە گەندە مو۱ دەچن (Villous adenoma)، ئەمەش بەدەگمەن لە گەدەدا رو۱دەدات، بەلام ز۱ربەى جار شيرپەنجەن.

5. ك۱نیشانەى فرە پ۱لپى (Polyposis syndrome):

أ. گەدەى فرە پ۱لپى خي۱زانى (Familial gastric polyposis): ئەمەش زياتر لەچەند دانەيەكى پ۱لپى ياخود لوى دەگرينەوہ، بەلام بەيى شيرپەنجەى ئيسك و پيست، دي۱ارى گەدە بەش۱۱وہەكى ئاسايى داگرى كرا۱، بەشيرپەنجە ناچ۱ر ياخود نا۱سايى (Atypical carcinoma).

ب. لوى فرە پ۱لپى رڤينى خي۱زانى (Familial adenomatous polyposis): ئەمەش ھاورپيە لەگەل تو۱شبوونى گەدە لەزياتر لەني۱۱ى نەخ۱شەكاندا. پ۱لپەكانى گەدە لەج۱رى رڤينى فرەخانەن ياخود لەج۱رى فرە خانەيى بوونى رڤينەكانى لوتكەى گەدە (Fundic gland hyperplasia) ن، شيرپەنجەى گەدەو شيرپەنجەى كارسينۆيد لەوانەيە رو۱دەن.

ق۱نار ك۱ردن و ھ۱كارەكانى پيڤبيني ك۱ردن (Staging and Prognostic factor):

1. سيستمى ق۱نار ك۱ردن: سيستمى TNM ئيس۱ا پيڤشكەوت۱تر بو۱ ب۱ شيرپەنجەى گەدە كە ئەژمارى پلەى ق۱لايى شيرپەنجەكە دەكات ب۱ دي۱ارى گەدەو، ھەر۱ھا تو۱شبوونى ليمفە گريكان (گەر ليمفە گريى تەنيشتى گەدە بيت ياخود دو۱ر) و بلا۱وہبوونەوہى دو۱رى شيرپەنجەكە ھەلدەسەنگيڤت.

خوڤنەران دەت۱۱ن ئاشنا بن بە باش۱رين ويڤشكەوت۱ترين سيستمى ق۱نار ك۱ردنى بەردەست بەھۆى ز۱رى پيڤاچوونەوہو چاككردنى ھەلەكان لە ريبازى ق۱نار ك۱ردندا.

سيستمى ق۱نار ك۱ردنى TNM ى ئيس۱ا بايەخ وليك۱لينەوہى شوڤنى شيرپەنجەكە ناكات، ھەر۱ھا ژمارەى ليمفە گريكان لەم بارەدا ئە۱۱ندەى شوڤنى ليمفە گريكە گرنگ نييە بە بەرا۱رد لەگەل گەدەدا، دياريكردنى ج۱رى شانە زانى (پ۱لپى لاورپىن) و ش۱۱۱زى گەشەى شيرپەنجەكە

(Linitis plastica) یاخود نایا گرنکه هه موو شیرپه نجه که دهر بهیتریت یاخود نا؟ (ئه گهر بهیل، نه وه جوژی دهر هیئانه که چییه و چونه؟)

**قۇناغ کردنی ته و اووی لیمفومای گه ده ئه مانه ده گریته وه:**

- هه ناو بیینی - سونار (Endoscopic ultrasound) (EUS)  
- سی - تی سکانی سنگ و سک (Chest and abdominal CT-scan).

- وهر گرتنی نمونه ی شانیه زیندووی مۇخی ئیسک (Bone marrow biopsy).

## 2. هۆکاره کانی پیشبینی کردن:

له پیشدا داتاو زانیارییه کان که سی هیلی پیشبینی کردنیان دا (تووشبوونی روک شه به سته ره شانیه دهر وه دیواری گه ده (Serosal involvement)، توش بونی لیمفه گریکان، شیرپه نجه که له شوینی لیکردنه ویدیا) پیشانیاندا که ئه گهر هیچیک لهم نیشانانه له لایه ن پزیشکه وه ههستیان پیئنه کرا، ئه و ریژهی رزگار بوونی 5 - ساله له مردن (60%)، ئه گهر هه موویان هه بوون، ئه و ریژهی رزگار بوونی 5 - ساله له مردن که مته ره له (5%).

أ. قۇناغ کردن: شیکارییه فره حیواواییه کان (Multivariate analysis) دهر یانخسته که قۇناغ کردن و مه وادی داگیر کردن شیرپه نجه که و، تووشبوونی ریژهی لیمفه گریکان له گرنکترین هۆکاره کانی پیشبینی کردن.

گرنکترین دیاریکه ری پیشبینی کردن بریتیه له ژماره ی لیمفه گری تووشبووه کان، خویش به ختانه ئه و نه خویشانه ی که (1-3) لیمفه گریان تووشبووه، له گهل بلاو بوونه وه ی پیشبینیه کی باشیان هه یه، ده توانین بلین نریکه ی وه ک ئه وانه ی که هیچ لیمفه گری یان تووشنه بووه.

ب. پۆلینی نۆرینگیه یی: ریژهی رزگار بوون له و نه خویشانه دا باشتره که شیرپه نجه که هیشتا له رووکه شدایه له وانه ی که شیرپه نجه ی فوکالی (Focal cancer) (واته گه شه ی لووکه له ناوهند دایه) و شیرپه نجه ی پالوتوو کۆمه له بوویان هه یه.

ج. پۆلینی کۆمه له ی ژا پۆنی بۆ هه ناو بیینی (JES): ریژهی رزگار بوون له و نه خویشانه ی که شیرپه نجه ی جوژی II (تهخت) یان هه یه باشتره له وانه ی شیرپه نجه ی جوژی III

یان (که هاورپییه له گهل زامداریدا) هه یه و خراپتر له وانه ی که شیرپه نجه ی جوژی I (پۆلیپی) یان هه یه.

د. پله پله کردن (Grading): ئه و نه خویشانه ی که شیرپه نجه ی شانیه زانی پله به رزیان هه یه، پیشبینیه کی خراپی ژانیان لیوه به دی ده کریت.

ه. پیوانی فره یی بوونی خانه کان (Flow cytometry): ریژهی رزگار بوونی مام ناوهندی که مردن 18 مانگه له و نه خویشانه ی که شیرپه نجه یان له خانه یه که وه هاتوو که ژماره ی ته و اووی کرؤمؤسومی له خانه بنه رته که وه (دایپلوید Diploid) وهر گرتوه، هه روها (5) مانگه بۆ ئه و نه خویشانه ی که شیرپه نجه یان له خانه یه که وه هاتوو که خانه ی شیرپه نجه که ژماره یه ک زیاتر یاخود که متر کرؤمؤسومی یان له خانه بنه رته یه که وه (Aneuploid) وهر گرتوو.

ئه نئوپلوید له 96% هه موو شیرپه نجه کانی به شی سهر وه ی گه ده و که نالی په یوه ندی نیوان گه ده سورینچک ده گریته وه و ته نها 48% په یوه نده به بۆشایی گه ده یاخود لاشه ی گه ده وه ده گریته وه ژنان زیاتر شیرپه نجه ی دایپلویدیان هه یه.

ع. سروشت و مه وادی لیکردنه وه ی شیرپه نجه که (Nature and extent of resection):

ریژهی رزگار بوون باشتره کاتی لیکردنه وه ی چاره سهر ی شیرپه نجه که (Curative resection) جبه جی ده کریت (ئه مه ش به لیکردنه وه ی شیرپه نجه که وه کناره کانی شیرپه نجه که یاخود لیکردنه وه ی R2) له به رامبه ردا لیکردنه وه به مه به سته ی که م کردنه وه ی داخران و گیرانی گه ده و که م کردنه وه ی نازار (Palliative resection) و لیکردنه وه ی به شی خواره وه ی گه ده (Distal gastrectomy) له به رامبه ردا لیکردنه وه ی به شی سهر وه ی گه ده (Proximal resection) و لیکردنه وه ی گه ده و ژیر ناستی تی کرا (Subtotal gastrectomy) و هه روها لیکردنه وه ی تی کرا گه ده (Total gastrectomy).

**کۆته ل کردن و به زوویی ده ست نیشان کردن نه خوشبیه که (Screening and early detection):**

به زوویی ده ست نیشان کردن شیرپه نجه ی گه ده به ره و پیشت دهر و ات به وه ی رشته کانی ساغ کردنه وه و پشکنینه کان بۆ نیشانه به رده و امیه کانی به شی سهر وه ی کۆته ندای هه رس. له ژاپون سیستمی کۆته ل کردن جولوو

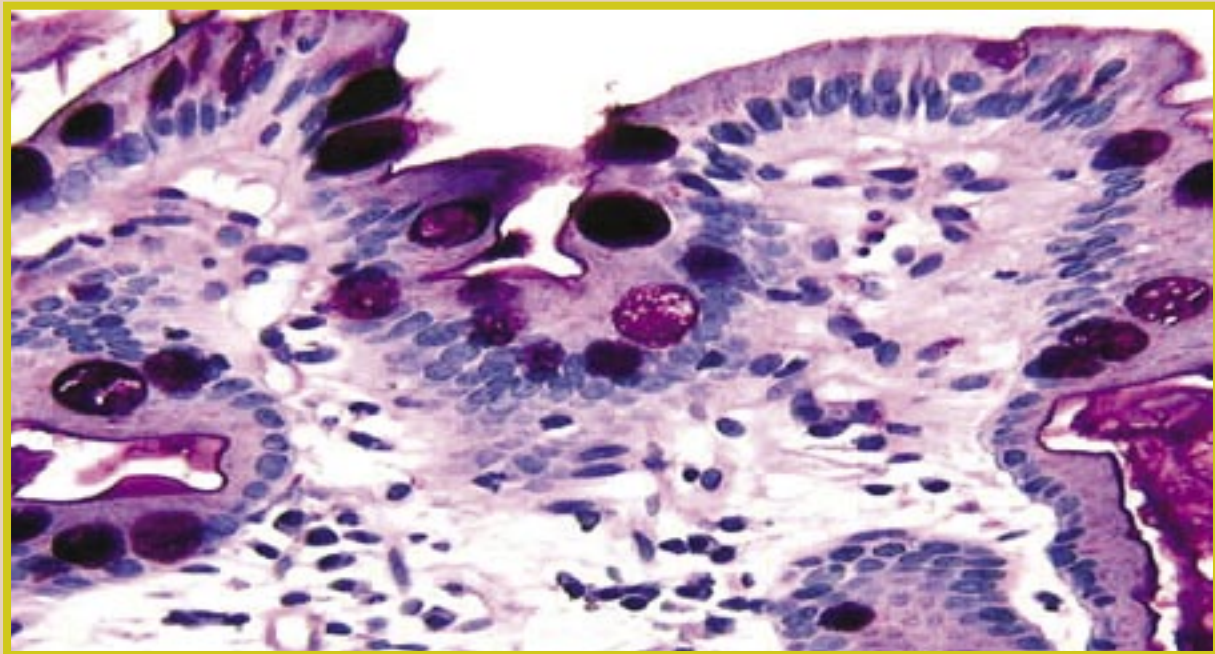
بەکار دیت بەھۆی بەکارھێنانی کامیاری فییدیۆی بۆ بینینی گەدە، کە ئەمەش دەبێتە ھۆی بەزوویی دەست نیشان کردنی نەخۆشییەکە (شیرپەنجەیی گەدە).

ئەو شیرپەنجەیی گەدە کە دەست نیشان کران لە (0,3%) ئەوانەیی کە کۆتەڵ کران ئەو ھاورین لەگەڵ (95% ی 5 – سالەیی ریزەیی رزگار بوون لە مردن (50% ی ئەو نەخۆشانەیی چینی شانەیی ھەناوی و ژێر ھەناویان تووشبوو). سەرھەری ئەو بەرنامانای کۆتەڵ کردن، شیرپەنجەیی گەدە ھێشتا بلاوترین ھۆکاری مردن بە شیرپەنجەیی لە ولاتی ژاپون، لەگەڵ ئەو شەدا لە ویلايەتە یەكگرتوکانی ئەمریکا، کۆتەڵ کردنی دانیشتون بە بوونی ھۆکارە مەترسیدارە رۆتینیەکان بۆ شیرپەنجەیی گەدە پەسەند نییە

باشتر نییە بۆ لیکردنەھۆی گەدەیی ژێر ناستی تیکرا بۆ بەدەست ھێنانی چارەسەر، پێویستە کاتیگ بەکاربھێنریت کە مەودای لۆکالی (Local extension) نەخۆشییەکەمان ھەبێت.

برین و لیکردنەھۆی فراوانی لیمفە گریکان (Extensive lymph dissection) پێی دەوتریت (لیکردنەھۆی D-2) بۆ نمونە ئەھۆی بۆ برینەھۆی لیمفە گری سلیک (Celiac lymphnode) یاخود لیمفە گری ی سک و، لیکردنەھۆی ئۆفینتاو و لیکردنەھۆی سپل زۆر پێویست نییە.

کاتیگ دەبینین کە لۆوھەیی لیمفە گریکانی ھەناوہ پەردەو ژێر ھەناوہ پەردەیی گەدە بەردەوامیان ھەبێت، کەواتە ریی تیدەچیت کە خانە شیرپەنجەییەکانی گەدە روو لە ھەموو



## بەریوەبردن و چارەسەرکردنی نەخۆشییەکە (Management):

### 1. نەشتەرگەری:

أ. لیکردنەھۆی چارەسەرکەر (Carative resection): لیکردنەھۆی گەدەیی ژێر ناستی تیکرا لەگەڵ کەناری تەواوی شیرپەنجەکە بەچاو دەتوانریت ببینریت کە تووش نەبوو (3 – 4 سم) و ھەر وھا برین و لیکردنەھۆی لیمفە گری ھەریمیەکان یاخود ناوچەییەکان، بریتیە لە چارەسەری دەستنیشانکراو و بەگشتی بریتیە لە رینگە چارە سەرکە بۆ چارەسەری شیرپەنجەیی گەدە.

لیکردنەھۆی گەدەیی ناستی تیکرا لە سەر ووتر و

ناوچە جیاوازەکانی گەدە بکەن، دوور لەناوچە سەرەتاییەکانی تووشبووی شیرپەنجەکە. ھەر وھا خانە شیرپەنجەییەکانی گەدە لە رینگای لیمفە گری لۆکالیەکانەو تێپەر دەبن بۆ لیمفە گری ھەریمیەکانی گەدە لەبەر ئەمەییە کە شیرپەنجەیی گەدە چارەسەر دەکریت بەھۆی لیکردنەھۆی گەدەیی ناستی تیکرا کە لابردنی بەشی خوارەھۆی سورینچک و یەكەم بەشی دوانزە گری، سپل و ریشالە پەیوھەندی نیوان گەدە و سپل و ریشالە پەیوھەندی نیوان گورچیلەو سپل (Lienorenal and gastrosplenic ligament) و ئینجا لیمفە گری پەیوھەندەکانیان ھەر وھا لیکردنەھۆی لۆوھە خویەنەکانی سپل و کلک و تەنی (Tail and body) و پەنکریاس و لیمفە

گرې پەيوەندەگانىيان، ئىنجا لىكردنەۋە لىمفە گرېكانى بەدرېزىلى چەمانەۋە بچوك و گەۋرە گەدە ئىنجا لە كۆتايىدا لىكردنەۋە ئۆمىنتا گەۋرە (Greater omenta). بەردەۋامى كۆنەندامى ھەرس بە پىكەۋەلكنى ھەردوۋ دوۋە بەشى رىخۆلە بارىكە (Jejunum) و سورىنچك بەئەنجام دىت.

ب. لىكردنەۋە لابرەنى ئازار مېن (Palliative resection): ئەمەش جىبەجى دەكرىت بە مەبەستى رزگار كرنى نەخۆشەكان لەھەو كرن و خويىن بەربوون و داخرانى گەدە زامداربوونى پۆلپىكەكانى گەدە، بۇ ئەم مەبەستانە لىكردنەۋەھىكى سنوردارى گەدە بەسە، لىكردنەۋە ئازار مېن سەرکەوتوۋ بوۋە لە باشتر بوون و كەم كرنەۋە نىشانەكان بەرېزە نىۋە.

ج. كەمى قىتامىن B12: ئەمەش گەشە دەسەنىت لە ھەموو ئەو نەخۆشەكانى كە لىكردنەۋە گەدە ئاستى تىكرىيان بۇ دەكرىت لەماۋە شەش سالداۋ لە (20%) ئەو نەخۆشەكانى كە لىكردنەۋە گەدە زىر ئاستى تىكرىيان بۇ دەكرىت لە ماۋە دە سالدا توۋشى كەمى قىتامىن B12 دەبن ھەتاۋەكو قىتامىن B12 يان لەرىگە خويىن ھىنەرەۋە پى دەدرىت.

## 2. چارەسەرى كىمىۋى (Chemotherapy):

1. چارەسەر كىمىۋى يارىدەدەرى باۋ (Neoadjuvant): ئەو نەخۆشەكانى كە بەشىكى زۆرى گەدەيان لىكراۋەتەۋە لە رشتەى فەيسى II لە پىش نەشتەرگەيدا چارەسەرى كىمىۋى ياخود چارەسەرى تىشكى ياخود ھەردوۋوكيان رىزەھىكى بەرزى ۋەلامدانەۋەيان ھەيە لەپاش ئەم چارەسەر ھەندىك لەو نەخۆشەكانە دەركەوتوۋە لەزىر تاقىگە نەخۆشەكانىدا كە نەخۆشەكانەمان نەماۋە، لەگەل ئەۋەشدا تاكو ئىستا ھىچ تاقىكردنەۋەھىكەمان نىيە ئەۋە ساغ بىكەتەۋە كە ئايا ۋەلامدانەۋە بۇ چارەسەر كە دەگاتە ئەۋ رادەھىە كە بلىين پىۋىست بە لىكردنەۋە بەشە توشبوۋەكە ناكات يان كاتى گەشە سەندنى شىرپەنچەكە ياخود سوۋدى رزگار بوون لە مردن و ئىتر دۋا ئەۋە چارەسەر كە بەكارنەھىنرىت.

ا. چارەسەرى كىمىۋى يارىدەدەرى ھەموو لەش (Systemic adjuvant chemotherapy): بەنزىكەبى ھەموو ھەولەكان 5-فلۇرۇيۇراسىل لەگەل دەرمانەكانى دىكەى ۋەك (دوكسۇرۇبىسىن، ئىپرۇبىسىن، مايتۇمايسىن ياخود سىتارابىن) دەگرىتەۋە، ۋەك چارەسەرى يارىدەدەر شىكستيان

خواردوۋە لە پىشاندانى ھەر قازانچىكدا. شىكارى داتاكان لە چۈرە تاقىكردنەۋەدا كە لەسالى 1980 بلاۋكرانەۋە.

لەسەر چارەسەرى كىمىۋى يارىدەدەر لەدۋا لىكردنەۋە شىرپەنچەى گەدە لەبەرەمبەر نەشتەرگەرىدا بەتەنھا كۆتايى بەۋە ھىنا كە ئىتر چارەسەرى كىمىۋى پاش نەشتەرگەرى چارەسەرىكى پىۋانەبى و ستاندارد نىيە.

چارەسەرى كىمىۋى و چارەسەرى تىشكى ھىۋايەكن بۇ پىشاندانى سوۋو قازانچ لەيەكىك لەو دوۋتاقىكردنەۋە رۆتىنى يانەى كەبەجى گەھىنراون لەم دوۋ بواردە، بەلام داتاۋ زانىارى زياتر لەم بواردە پىۋىست پىش ئەۋە ئەمە بچىتە بوارى حىساب بۇ كرنى تەۋاۋە.

لەتاقىكردنەۋە نىۋان كۆمەلە و گروپەكاندا (inter group trial) كە تىايدا (660) نەخۆش ھەرپەمەكىانە بەشداربوون لەۋانەى كە چارەسەر كراۋون لەبەرەمبەرى ئەۋانەى كە چارەسەر كراۋون بە چارەسەرى كىمىۋى و چارەسەرى تىشكى سوۋو قازانچى تەۋاۋىيان ۋەرگرتوۋە لە چارەسەر كە لە 1998 بلاۋكرانەۋە، بەلام ھەتا ئىستا شىكارى و لىكۆلپىنەۋە بۇ نەكرۋە.

ب. چارەسەرى يارىدەدەر بۇ ناۋ ھەناۋ (intrapentoneal adjuvant therapy): چۈنكە شوپنى لىكردنەۋە لابرەنى شىرپەنچەكە بلاۋترىن شوپنە كە لىيەۋە شىرپەنچەى گەدەكە سەرھەلدەتەۋە، چارەسەرى كىمىۋى بۇناۋ ھەناۋ تانىستا لەھەندىك ناۋەندى زانستىدا جىگەى مشتومرە:

1. لەدەۋرەبەرى كاتى نەشتەرگەرىيەكە (perioperationaly): بە رۇكردى مايتۇمايسىن (50 ملگم) بۇناۋ ھەناۋ لە ھەولىكدا لە ژاپون ھاۋرى بوۋە لەگەل بەرزىۋونەۋە رىزەى رزگاربوونى نەخۆشەكە لە مردن لەۋانەى كە چارە نەكرۋن. ھەرۋەھا كارىگەرىيە لاۋەكىەكان (Side effects) ى كەمن و دەتوانرىت تەحمول بىكرىت لەلايەن نەخۆشەكەۋە.

2. لەپاش نەشتەرگەرى (post operatively): رۇكردى سىس پلاتىن بۇناۋ ھەناۋ لەگەل 5-فلۇرۇيۇراسىل ئىنجا 5 - فلۇرۇ يۇراسىل لە رىگەى خويىنەنەرەۋە دەدرىت ياخود 5 - فلۇرۇيۇراسىل و مايتۇمايسىن ھەلدەسەنگىنرىت بۇ بەكارھىنان. كارىگەرىيە لاۋەكىيەكان بەشىۋەپەكى سەرەكى برىتتىن لەكەمى ھاۋتا خانە (Neutropnea) و ھەوكردى رەقبوونى دىۋارى ھەناۋ بەكەپسول دەۋرەدراۋ (sclerosing encapsulated peritonitis).

مردن بېنراوه له هه نديك له و نه خوښانه ي كه به م مؤديله ي چاره سر كردن چاره كراون بوئو و به شه ي شير په نجه كهيان كه دوا ي نه شته رگه رى هيشتا ماون.

## 2. نه خوښى شير په نجه ي پيشكه وتووى

**گه شه سه ندوو:** رژينه شير په نجه ي گه ده به نزيكه يى ده توانين بليين ولامدانه وى بۇ چاره سرى تيشكى نييه و بريكي زؤرو دؤزىكي به رزى دمويت هه تا كاريگه رى خو ي دنوپنييت له گه ل بوونى كاريگه رى ژه راوى بوون بۇ نئندامه كاني دوروبه ر، چاره سرى تيشكى له وانه يه سوو دبه خش بيت بۇ نه هيشتن و كوشتنى نازار، رشانه وه به هو ي گيران و داخرانى گه دموه، خو ين به ربوونى گه دمو، بلا و بوونه وى شير په نجه كه بۇ نيسك و دماخ.

چاره سرى ليمفو ما ي پهرش و بلا و بووى خانه گه وره كاني B- به وه ده بيت كه چاره سرى كيمياوى يه كگرتو و به بوون يان نه بوونى چاره سرى تيشكى بگير يت به ر، نئمه ش وا ده كات كه ريزه ي رزگار بوونى 5- ساله له مردن بگاته (40-60)%.

به لام سه بارت به ليمفو ما ي شانه ليمفيه كاني (MALT) داتا زوومكاني نه خوښيه كه پيشنيار ده كمن كه قه لاچو كرنى به كترى اى هيليكو باكترا پيلورى له گه ل درمانى دزه ژيان (Antibiotic) دهنه هو ي كشانه ووه كه مكر دنه وى قه باره ي شير په نجه كه، به لام دواتر به دوا داچوون (Follow up) هه ر پيوسته، چاره سرى تيشكى دمتوا نريت به چاره سرى بنه برو يه كلا كه روه دابنريت بۇ ليمفو ما ي لوكالى شانه ليمفيه كاني (MALT).

## سهرچاوه كان:

- 1- clinical anatomy for medical student, Richard s. spell, md, ph.d fifth editon.
- 2- Manual of clinical oncology, eduted by dennis A. cassiato, barry B. Lowitz, fourth edition, 2001.
- 3- Review of medical physiology, William ganong, MD.
- 4- Oxford handbook of clinical medicine, murray long more, ian B. Wilkinson, supraj rajagopalan, sixth edition.
- 5- Lecture of medical college of sulaimani university.

## 3. چاره سرى كيميايى بۇ نه خوښى پيشكه وتوو

**گه شه سه ندوو:** به كار هيئانى تاكه درمان ريزه ي ولامدانه وى نزمه، به لام سيستمى يه كگرتنى دمرمانه كان ريزه ي ولامدانه وى به رزه له لايه ن نه خوښه كانه وه، به لام كي شه ي ژه راوى بوونى زياتره و خه رجيه كه شه ي زؤرتره. سيس پلاتين نيستا زياتر به كار ده هيئريت له گه ل دمرمانه كاني ديكه دا و ريزه ي ولامدانه وى نه خوښه كان به رزه بو ي، به لام وهك باسما ن كرد پله ي روودانى ژه راوى بوونى نه خوښ دمگاته (10-%).

ريزه ي ولامدانه وه بۇ 5- فلورؤيوراسيل به ته نها نزيكه ي (20-%) هو، له (10-% - 50-%) بۇ چاره سرى كيمياوى يه كگرتو وه، ريزه ي مامنا وهندي رزگار بوون له مردن له نيوان (5-11) مانگيدايه. دوا ي نزيكه ي دوو ديه له به كار هيئانى چاره سرى كيمياوى يه كگرتو كه مايتو مايسين و دو كسو رؤبيسين، نيپيدؤ كسو رؤبيسين، نيئو بؤ سايد، ميسؤ تريكس هيد، نايترؤيور يا و، ئيرينو يگان يا خود سيس پلاتين، رژيميكي تاي به تي نييه كه دابنريت به قيا سى و پيو انه يى يا خود ستاندارد له كاتى پيشكه وتووى ته شه نه سه ندويى شير په نجه كه دا.

## 4. چاره سرى تيشكى:

**1. نه خوښى لوكالى و ناوچه يى:** به ته نها چاره سرى تيشكى تا نيستا نه سه لپنراوه كه سوو د به خش بيت بۇ چاره سرى شير په نجه ي گه ده. چاره سرى تيشكى (4000 سى گاي له 4 هه فته دا) به يه كگرتوبى له گه ل 5- فلورؤيوراسيل (15 ملگم / كگم له ريگه ي خو يه ي نه روه (IV) له ماوه ي سى رؤژى يه كه مى به كار هيئانى چاره سرى تيشكى دا) به كار ديت، له گه ل نئو وشدا بېنراوه كه ريزه ي رزگار بوونى زياتره به به ر اور د له گه ل به كار هيئانى چاره سرى تيشكى به ته نها به لام بۇ شير په نجه ي لوكالى و ئينجا لانه براو (Unresectable cancer). به كار هيئانى چاره سرى تيشكى له نا و نه شته رگه ريه كه يا خود كاتى نه شته رگه ريه كه (intraoperative radiotherapy) بريكي زياترى تيشكه كه دمگاته شير په نجه كه (IORT)، يا خود نئوه وى ماوه ته وه له شير په نجه كه له گه ل نئو وشدا ناهي ليت شانه ناساييه كاني دوروبه رى شير په نجه كه به ر كاريگه ريه خراپه كاني تيشكه كه بكه ون.

هه نديك نه خوښى دياريكرا و له وانه يه سوو له چاره سرى تيشكى كاتى نه شته رگه رى (IORT) و مر بگرن، به تاي به تي كاتي كه چاره سرى يه كگرتوبى نيوان گورزه تيشكى دره كى (External beam radiation) و چاره سرى كيمياوى بيت، رزگار بوون بۇ ماوه يه كى دورودر يژ له